

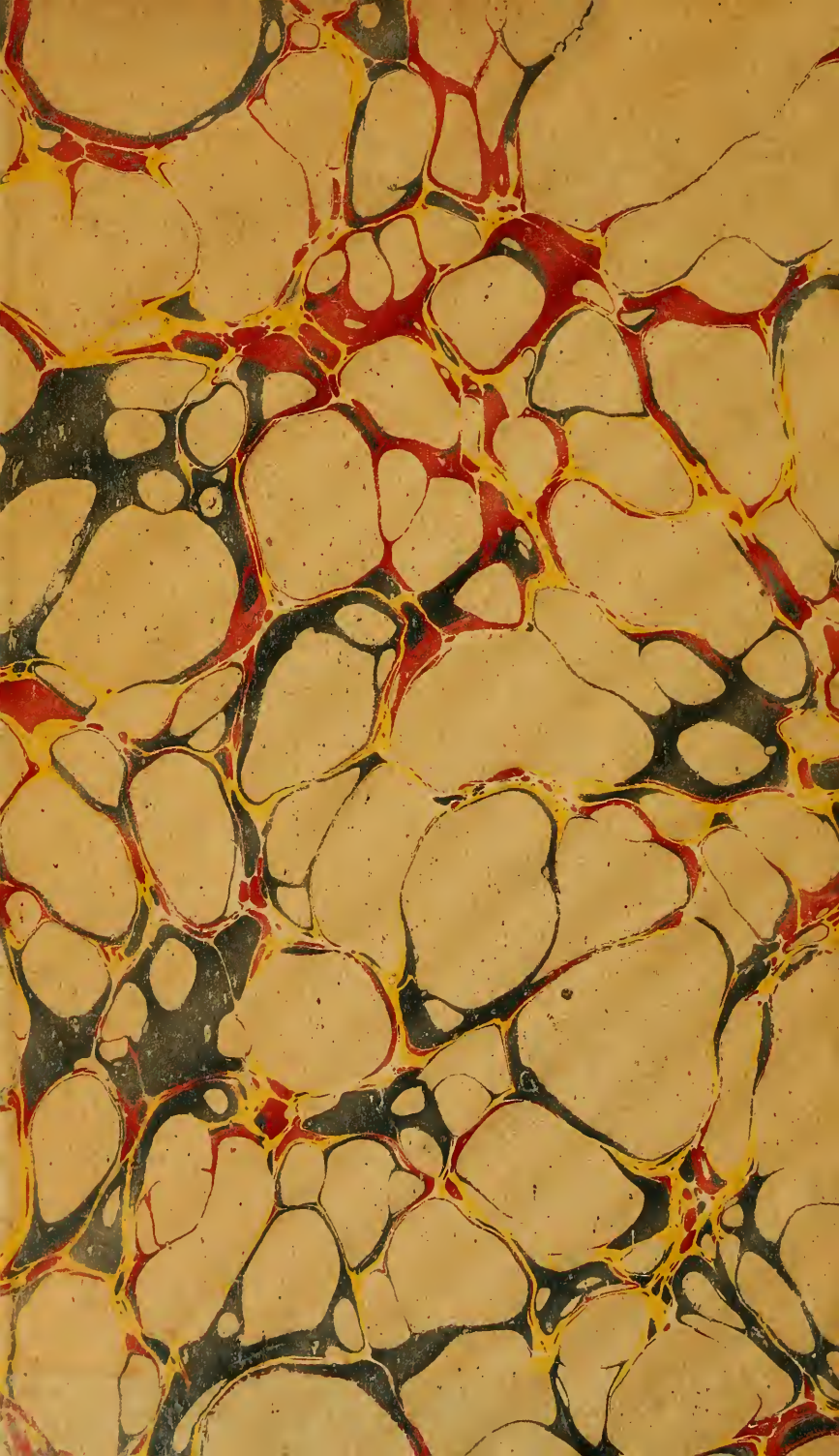

Digitized by the Internet Archive
in 2010 with funding from
Open Knowledge Commons and Harvard Medical School

http://www.archive.org/details/traitthoriqu00parc

TRAITÉ
DE LA FOLIE.

Cet ouvrage se trouve aussi

à ROUEN, chez les principaux Libraires.

ROUEN. — IMPRIMERIE DE NICÉTAS PERIAUX,
Rue de la Vicomté, 55.

TRAITÉ
THÉORIQUE ET PRATIQUE
DE LA FOLIE

PAR M. PARCHAPPE

Médecin en chef de l'Asile des Aliénés de la Seine-Inférieure
Professeur de Physiologie à l'École préparatoire
de Médecine et de Pharmacie de Rouen

OBSERVATIONS PARTICULIÈRES
ET
DOCUMENS NÉCROSCOPIQUES

Ouvrage pour lequel le Conseil général de la Seine-Inférieure
a voté une souscription

A PARIS
CHEZ BÉCHET JEUNE ET LABÉ
LIBRAIRES DE LA FACULTÉ DE MÉDECINE
Place de l'École-de-Médecine, 4

1841.

INTRODUCTION.

La question si controversée du rôle des altérations cérébrales dans l'aliénation mentale, se rattache par des liens multipliés et étroits à toutes les questions dont il appartient à la pathologie de chercher la solution. Aussi, lorsqu'après avoir consacré près de sept années à recueillir des matériaux pour servir à l'histoire de la Folie, je me suis décidé à publier un Traité théorique et pratique sur cette maladie, j'ai cru faire une chose utile en livrant au public, à titre d'annexe de cet ouvrage, la collection des faits qui servent de base principale aux doctrines que j'ai adoptées.

Cette collection me paraît avoir une valeur scientifique réelle, et parce qu'elle comprend un grand nombre de faits, et surtout parce qu'elle comprend, en ce qui concerne l'anatomie pathologique, tous les faits qui se sont produits, pendant plus de six années, dans un hôpital où sont admis des malades des deux sexes, appartenant à toutes les classes de la société, et où le mouvement de la population porte sur des chiffres considérables.

Une telle collection n'existe pas dans les archives de la science. J'ai cru qu'après avoir eu la patience et la persévérance nécessaires pour la former, ce serait manquer de courage que de ne pas braver, en la publiant, le discrédit jeté sur les collections d'observations par l'abus qu'on en a fait. J'ai, au reste, cherché à épargner, autant que possible, au lecteur, la fatigue et l'ennui, en classant et en résumant les faits de telle sorte, que la série des observations constituât seulement un ensemble de documens à consulter pour la vérification des faits, les résumés reproduisant à la fois, et ces faits dans ce qu'ils ont d'essentiel, et les inductions qu'ils contiennent.

La réunion de ces observations comprenait nécessairement des élémens pathologiques multiples. La première appréciation analytique de ces observations a dû consister à les distribuer par groupes, de manière à les séparer et à les rapprocher en raison de la différence ou de la ressemblance des états morbides qu'elles représentent. Je n'ai pas cru pouvoir prendre pour point de départ de cette distribution par groupes similaires, la similitude du nom assigné à la maladie au moment de l'admission. Les dénominations des maladies mentales sont loin d'avoir un sens rigoureux et univoque. Or, pour une notable partie de ces observations, l'admission des malades remonte à une époque antérieure à celle où il m'a été possible de les observer, et le défaut de tout document relatif aux phénomènes précédemment offerts par les malades, m'aurait interdit la possibilité de vérifier si les dénominations de maladies avaient été appliquées dans le sens que je leur donne. D'ailleurs, les symptômes qui motivent l'appellation de la maladie au moment de l'admission se modifient, se transforment ou se compliquent à l'aide du temps, de telle sorte

que le nom qui aurait fort convenablement désigné la maladie au moment de l'admission, cesse réellement de lui être légitimement applicable après une certaine durée du séjour dans l'établissement.

J'ai donc pris pour motif de classement l'état des facultés intellectuelles offert par les malades pendant les derniers temps de la vie.

Quel que soit, au reste, le jugement à intervenir sur les dogmes que j'ai cru trouver contenus dans les faits, et que je me suis attaché à en faire sortir aussi rigoureusement et aussi nettement que possible, les faits en eux-mêmes auront toujours une valeur réelle, car ils ont été recueillis avec conscience par un observateur attentif qui s'est proposé un but unique, la recherche de la vérité.

EXPLICATION DES ABRÉVIATIONS.

Pour éviter les répétitions et pour faciliter les résumés et la comparaison des faits, j'ai adopté un ordre d'exposition et des abréviations qui rendent nécessaires quelques explications.

La tête de chaque observation indique, dans l'ordre suivant, le sexe, l'âge, l'état civil, la profession, la cause, la prédisposition, la durée de la maladie, la cause de la mort.

Les chiffres romains, qui suivent immédiatement l'exposition des symptômes, se rapportent aux dimensions de la tête, mesurée sur le vivant, et représentent : le premier nombre séparé des autres par un trait, la circonférence horizontale de la tête; les suivans successivement : le diamètre antéro-postérieur, le diamètre latéral, la demi-courbe horizontale antérieure, la courbe verticale antéro-postérieure, la courbe verticale latérale, le total des nombres exprimant ces diverses dimensions.

Le nombre qui suit le mot encéphale, indique, en grammes, le poids de la masse encéphalique séparée de la moëlle épinière au-dessous du bulbe rachidien. Le nombre qui suit le mot cervelet, indique, en grammes, le poids du cervelet, de la protubérance et du bulbe rachidien réunis.

La circonvolution antérieure, mesurée, est la deuxième circonvolution horizontale qui s'offre à la pointe du lobe antérieur. Les lettres qui, après les mots, épaisseur de la couche horizontale, précèdent les chiffres arabes, signifient : A, *anté*, dans les lobes antérieurs; P, *passim*, dans les diverses parties de la convexité; B, à la base des lobes antérieurs et moyens.

Les chiffres arabes et romains qui suivent immédiatement l'exposition des altérations anatomiques, se rapportent à ces altérations, les résument et représentent chacune d'elles dans les tableaux, conformément au tableau de concordance ci-joint. Les chiffres romains désignent celles de ces altérations qui paraissent appartenir plus spécialement à la folie.

TABLEAU

de Concordance des chiffres, et des Altérations cérébrales qu'ils représentent

---

1. Hypérémie générale de la pie-mère et des deux substances cérébrales; injection simple.
2. Hypérémie générale de la pie-mère ; injection simple.
III. Hypérémie générale de la couche corticale; coloration uniforme, en rouge de diverses nuances.
4. Hypérémie générale de la substance blanche; injection sablée.
V. Hypérémie partielle de l'arachnoïde et de la pie-mère réunies; coloration rouge, par plaques sous-arachnoïdiennes, uniformément rouges au centre, pointillées et arborisées sur les bords; ecchymoses sous-arachnoïdiennes.
VI. Ecchymoses sous-arachnoïdiennes associées à l'injection pointillée de la surface corticale.
VII. Ecchymoses sous-arachnoïdiennes associées au ramollissement superficiel de la couche corticale.
8. Épaississement et opacité de l'arachnoïde et de la pie-mère réunies.
IX. Adhérences de l'arachnoïde et de la pie-mère réunies, à la surface corticale.
X. Ramollissement profond et étendu de la couche corticale.
11. Anémie générale de la pie-mère et des deux substances.
12. Décoloration de la couche corticale.
XIII. Induration étendue de la surface corticale, sous forme de pellicule.
XIV. Induration générale de la substance blanche.
XV. Induration générale des deux substances.
XVI. Atrophie de la couche corticale.
XVII. Atrophie des circonvolutions.
18. Mollesse de la substance blanche.
19. Mollesse de la couche corticale.
20. Mollesse des deux substances.
21. Granulations à la surface des ventricules.
22. Infiltration sous-arachnoïdienne.

DOCUMENS NÉCROSCOPIQUES

RECUEILLIS

A L'ASILE DES ALIÉNÉS

DE SAINT-YON

Depuis le 1er janvier 1835, jusqu'au 1er mars 1841,

Pour servir à l'histoire des altérations pathologiques de l'encéphale dans la folie.

Ire PARTIE.

OBSERVATIONS DE FOLIE.

LIVRE PREMIER.

FOLIE SIMPLE.

SECTION PREMIÈRE. — *Observations de folie dans lesquelles le trouble de l'intelligence avait disparu au moment de la mort.*

1.

Homme.	**38.**	**Marié.**	**Tailleur.**
Chagrins domestiques. Tante aliénée		267 J.	Maladie granuleuse des reins.

Faiblesse d'esprit, croyance aux sortiléges. Pélerinages à Notre-Dame-de-Bonsecours pour se délivrer des sorts. Idées de grandeur ; il est roi, empereur ; il a le pouvoir de ressusciter les morts. Hallucinations de la vue. Aversion

pour sa femme, qu'il accuse de lui avoir fait perdre la tête, et qu'il cherche à frapper.

Agitation maniaque, suivie de calme et d'abattement; pendant l'agitation maniaque, loquacité, rires sans motif, cris, insomnie, turbulence excessive. Pendant le calme, tristesse, abattement, aversion pour sa femme, qu'il ne veut pas voir.

Quatre mois après l'entrée, la santé générale s'altère; œdème des pieds, ascite, œdème général, douleurs dans les lombes, albuminurie, alternatives de diarrhée et de constipation, marasme. Le trouble de l'intelligence a cessé. Tristesse, abattement, aversion pour sa femme, motivée sur des torts réels. Le malade meurt dans la dyspnée.

Encéphale, 1.345.

Hypérémie générale de la pie-mère.

2.

La folie a cessé d'exister en même temps que la maladie des reins s'est développée. Point d'altération dans le cerveau après la mort.

2.

Femme.	**59.**	**Célibataire.**
—	365 J.	Entérite.

Intelligence peu développée. — En 1837, cette femme entre à Saint-Yon et y passe six mois. Délire général, incohérent. Loquacité, insomnie, agitation excessive. Gâteuse de nuit, non constamment.

Après trois mois l'agitation diminue, le délire disparaît. Calme, raison, travail. Elle sort guérie.

Réintégrée après un intervalle de onze mois. Agitation maniaque, délire incohérent, cris, injures, chants, insomnie. Évacuations involontaires.

Après quatre mois, l'agitation diminue. Diarrhée. Prostration des forces. Retour complet à la raison. Alternatives de santé et de diarrhée. La diarrhée persiste et amène lentement le marasme.

Encéphale, 1.187.

Léger épaississement des membranes. Pâleur de la couche corticale. Couleur blanc laiteux de la substance fibreuse.

8. 12.

Exemple de folie maniaque périodique. La guérison du dernier accès a coïncidé avec le développement d'une entérite. L'intelligence était peu développée, le cerveau petit. La pâleur de la couche corticale correspondait à un état d'anémie générale.

3.

Femme. 42. Mariée. Ouvrière.

— 1030 J. Entérite.

Malade depuis deux ans.

Agitation, loquacité, incohérence. Il est impossible de fixer l'attention de la malade. Mouvemens désordonnés. Nécessité habituelle de la camisole. Évacuations involontaires de jour et de nuit. Symptômes d'entérite qui entraînent le marasme et amènent lentement la mort. La veille de la mort, l'incohérence a cessé. La malade répond d'une voix faible, mais avec justesse, aux questions qu'on lui adresse. Elle apprécie exactement son état; elle dit qu'elle ne peut pas guérir, et qu'elle va mourir.

Encéphale, 1.350.

Circonvolution antérieure... 8^m 5
Épaisseur, couche corticale. A. 3^m 5 P. 3^m 5 à 4^m B. 4^m 5

Aucune altération appréciable, ni dans les membranes, ni dans la substance de l'encéphale. Point d'hypérémie.

o.

Exemple notable de disparition soudaine aux approches de la mort, d'un trouble intellectuel qui, par sa nature et sa durée, semblait devoir être incurable. La coïncidence de cette disparition avec le défaut de toute trace d'altération dans l'encéphale, est un fait non moins remarquable. C'est ainsi que s'effacent parfois, avant la mort, dans les maladies fébriles, et le délire, et les traces matérielles de son existence.

SECTION 2. — *Observations de folie dans lesquelles le trouble intellectuel a persisté jusqu'au moment de la mort.*

CHAPITRE PREMIER.

FOLIE AIGUE.

§ 1er. — *État maniaque.*

Nombre des observations : Hommes, 14 ; Femmes, 8 ; deux sexes, 22.
Durée moyenne de la maladie : Hommes, 61 jours ; Femmes, 87 j.
Age moyen des malades : Hommes, 40 ans ; Femmes, 40 ans.
Poids moyen de l'encéphale : Hommes, 1.427 ; Femmes, 1.298.

TABLEAU DES ALTÉRATIONS CÉRÉBRALES.

HOMMES.		FEMMES.		DEUX SEXES.	
8.	9.	1.	5.	8	13.
VII.	8.	III. VII. 8.	4.	VII.	12.
1. III.	5.	4.	3.	1.	10.
4.	4.	V.	2.	III.	9.
22.	3.				
V. 12. XV.	2.	VI. XIII. XVII. 20. 22.	1.	4.	7.
VI. IX. XIV. 18. 19. 20.	1.			V. 22.	4.
				20.	3.
				VI. 12. XV.	2.
				XIII. XIV. XVII. 18. 19.	1.

4.

Homme. 54. Marié. Cultivateur.

Impression d'un Spectacle pénible. 8 J. Inconnue.

Constitution athlétique. — A la suite d'une nécropsie juridique dont il a été témoin, trouble de la raison. Il croit avoir découvert un crime. Il parle de jugement à obtenir. Il veut éclairer le gouvernement et écraser les carlistes. Incohérence, loquacité, délire furieux.

A l'entrée : agitation excessive, cris, insomnie. Il fait des miracles. Il est le directeur des consciences. Il ordonne au médecin de se mettre à genoux. Incohérence. Il dit qu'il est fou, puis qu'il n'est pas fou, qu'il est mort depuis long-temps. Il mange peu. Il brise et déchire tout ce qu'il trouve sous sa main. Il reçoit une douche qu'il supporte très bien. Il dit qu'il en faudrait bien d'autres pour le mâter. Il déjeûne. — Cinq heures après, il meurt subitement.

Encéphale, 1.500.

Hypérémie générale de l'encéphale. La substance grise a une couleur lilas; la substance blanche, fortement sablée, est ferme et poisseuse. Aucune altération dans aucun organe, qui puisse expliquer la mort.

1. III.

5.

Homme. 26. Célibataire. Ouvrier.

— 16 J. Érysipèle phlegmoneux.

Arrêté chez un marchand d'eau-de-vie, il est conduit à l'hospice. Agitation excessive. Il crie au meurtre! à l'assassin! Il refuse toute espèce d'alimens. Il a voulu se tuer, et il montre son corps tout couvert de contusions, comme la preuve de sa résolution. Il entend et croit voir son père, qui est mort depuis quelques années.

Dix jours après l'invasion de la maladie, il est amené à l'Asile.

Agitation excessive, loquacité, incohérence, cris, égarement de la physionomie. Il existe une plaie à la tête, et des contusions sur diverses parties du corps. Un érysipèle du cuir chevelu se développe avec mouvement fébrile. Gonflement énorme de la face et de la tête. Accablement, stupeur; le malade ne peut plus parler. Pouls

fréquent, soif ardente, langue sèche, dents fuligineuses, dyspnée. Le malade essaie de montrer sa langue.

Encéphale, 1.480.

Ecchymoses sous-arachnoïdiennes, surtout sur les régions latérales, au-dessus, au-dessous et en arrière de la scissure de Sylvius. Du sang s'écoule abondamment des vaisseaux, au moment où on détache les membranes, et baigne la surface corticale. Dans les points correspondans aux ecchymoses, la surface cérébrale est comme chagrinée. Elle est lisse dans les points où il n'y a pas d'ecchymoses. Au contact de l'air, la surface corticale prend une teinte lilas. Hypérémie générale du cerveau.

1. III. VI.

6.

Homme. 43. Marié. Journalier.

— 23 J. Gastro-entérite.

Agitation, délire incohérent, roulant souvent sur des idées religieuses. Le malade bouleverse son lit, déchire ses vêtemens. Insomnie.

Après quinze jours d'une agitation furieuse excessive, le malade se calme un peu, mais en même temps se manifestent des symptômes de gastro-entérite qui entraînent un dépérissement rapide; le malade meurt en offrant des symptômes de congestion cérébrale.

Encéphale, 1.320.

Hypérémie générale de la pie-mère et de la substance cérébrale. Ecchymoses sous-arachnoïdiennes disséminées avec injection pointillée de la surface corticale, ramollie, surtout à l'extrémité des lobes antérieurs. Consistance de la substance blanche augmentée.

1. VII. XIV.

7.

Homme. 54. Marié. Cultivateur.

Ambition déçue. 24 J. Marasme par abstinence.

Il y a 32 ans, aliénation mentale. Non réélu comme conseiller municipal, il y a quinze jours, il perd la raison.

Agitation, loquacité, incohérence, insomnie. Refus d'alimens. L'agitation augmente; le malade s'affaiblit. On ne peut lui faire prendre qu'un peu de bouillon et de lait. Dépérissement rapide. Le malade ne peut plus se soutenir. Il meurt.

Encéphale, 1.480.

Léger épaississement des membranes. Ecchymoses sous-arachnoïdiennes dans les parties latérales des hémisphères au-dessus de la scissure de Sylvius, dans les lobes antérieurs. Injection et ramollissement superficiel de la couche corticale dans les points correspondans. Coloration lilas clair de la couche corticale cérébrale. Hypérémie de la substance blanche. Hypérémie du cervelet.

III. 4. VII. 8.

8.

Homme. 50.

31 J. Entérite.

Arrêté en état de vagabondage, depuis peu de temps.

Agitation légère. Le malade parle seul. On ne peut fixer son attention. Incohérence. On ne peut obtenir de réponses significatives. Il dit que son père est la lumière du bon Dieu. Faiblesse, diarrhée, marasme.

Encéphale, 1.510.

Léger épaississement des membranes. Ecchymoses sous-arachnoïdiennes disséminées. Mollesse des deux substances. Teinte jaunâtre de la surface corticale.

V. 8. 20.

9.

Homme.	61.	Marié.	Rentier.
Ivrognerie.	35 J.	Anévrisme du cœur.	

On croit que cet homme est depuis long-temps aliéné. — Depuis huit jours, agitation furieuse. Il a vendu 10 francs un cheval de 300 francs. Il s'est roulé dans l'eau qu'un orage avait introduite dans son écurie, et s'est plaint ensuite de ce qu'on lui jetait de l'eau sur la tête.

La veille de l'entrée, après s'être mis tout nu, il s'est armé d'un couteau, menaçant d'en frapper tous ceux qui l'approchaient.

A l'entrée, agitation excessive, incohérence, menaces, injures, insomnie. Le malade se déshabille. Il croit savoir parler plusieurs langues. Il prétend être couché dans son lit avec son épouse. Tout est en or; il a une voiture en diamans, en or; ses chevaux sont en or. Il a un château, il est seigneur.

Six jours avant la mort, oppression, toux, altération des traits du visage, abattement. Il meurt suffoqué.

Le cerveau s'est déchiré lorsqu'on enlevait la voûte du crâne, et n'a pu être pesé. — La dure-mère adhère très fortement aux os du crâne le long du sinus longitudinal. Les membranes sont légèrement épaissies. La surface corticale est piquetée de rouge, et ramollie superficiellement dans plusieurs points. La substance blanche injectée est excessivement molle, surtout dans les parties centrales.

4. VII. 8. 18.

10.

Homme.	39.	Ouvrier.
—	41 J.	Entérite.

Agitation, loquacité, instabilité dans les idées, symptômes d'entérite.

Le malade veut manger ; il se plaint qu'on le laisse mourir de faim. Il prend les mains du médecin ; il veut l'embrasser, lui baiser les mains. Discours incohérens. Cris continuels. Le malade a la manie de voler. Il prend aux autres malades , mouchoirs de poche , pipes , tabatières , tout ce qu'il trouve sous sa main, et va cacher ces objets dans sa paillasse. L'entérite s'aggrave ; le marasme s'établit. Deux jours avant la mort, le malade se calme , l'incohérence diminue, la mémoire paraît plus nette.

Encéphale, 1.462.

Léger épaississement des membranes, surtout dans la partie antérieure des hémisphères. Hypérémie des membranes et des deux substances du cerveau.

1. 8.

11.

Homme. 29. Célibataire. Cordonnier.

Misère. 50 J. Péritonite.

Avant l'invasion, caractère sombre, taciturne. Travail opiniâtre pour lequel il négligeait souvent de prendre ses repas généralement composés par des alimens de mauvaise qualité et insuffisants. Vingt-cinq jours avant l'entrée, il se couche rêveur ; bientôt après il se relève, crie, chante, pleure, menace ceux qui l'entourent, frappe son frère. Alternative d'agitation avec délire, et de calme avec lucidité.

A l'entrée, physionomie stupide ; réponses rares, inintelligibles ; agitation. Évacuations involontaires. Pâleur de la face, maigreur. Diarrhée, augmentation du volume du ventre, marasme rapide.

Léger épaississement des membranes. Mollesse et pâleur de la couche corticale. Injection et ramollissement superficiel dans quelques circonvolutions de la région antérieure des hémisphères.

VII. 8. 12. 19.

12.

Homme.	44.	Marié.	Sellier.
Espoir de succession déçu. Tante aliénée.		86 J.	Gastro-entérite.

Deux mois avant l'entrée, symptômes d'aliénation mentale par accès. Agitation surtout la nuit. Il parle de Dieu, de l'empereur.

A l'entrée, agitation, loquacité, incohérence, insomnie. Il se déshabille, il bouleverse son lit. Refus obstiné d'alimens. Huit jours après l'entrée, l'agitation se calme un peu. Des symptômes de gastro-entérite se manifestent, et le malade meurt.

Ecchymoses sous-arachnoïdiennes très prononcées, avec injection pointillée, ramollissement superficiel de la couche corticale, et décollement des membranes épaissies, dans toute l'étendue des lobes antérieurs, et dans les parties latérales des lobes moyens. Coloration rose lilas et mollesse de la couche corticale, principalement dans le tiers antérieur des hémisphères. Substance blanche sablée. Injection vive et adhérence des membranes à la surface du cervelet, qui est ramollie, notamment au pourtour de la grande circonférence.

III. 4. VII.

13.

Homme.	44.	Marié.	Journalier.
—		90 J.	Congestion cérébrale.

Délire général avec agitation et fureur. Vociférations. Le malade déchire ses vêtemens, et reste constamment nu.

L'agitation maniaque persiste avec la même intensité et sans la moindre rémission pendant toute la durée de la maladie. Dans la dernière quinzaine, le malade maigrit, s'affaiblit; hémoptysie peu abondante. Le malade est trouvé mort le matin dans sa cellule.

Encéphale, 1.362. — Cervelet, 0.182.

Injection considérable du cuir chevelu, du crâne. Sinus gorgés de sang. Sérosité sanguinolente dans la cavité arachnoïdienne. Léger épaississement des membranes. Ecchymoses sous-arachnoïdiennes dans la région latérale des hémisphères. Infiltration séro-sanguinolente de la pie-mère. Injection sanguine et consistance augmentée de la substance cérébrale. Sérosité sanguinolente dans les ventricules latéraux.

4. V. 8. XV. 22.

14.

Homme. 47. Couvreur en paille.

— 98 J. Inconnue.

Agitation, loquacité, instabilité dans les idées, cris, insomnie, évacuations involontaires.

Il ne sait pas pourquoi il est venu ici. C'est par hasard; c'est la faiblesse qui l'aura fait tomber. Il y a quatre jours qu'il n'a mangé. Les alimens qu'on lui présente sont empoisonnés. Il n'a pas faim, il peut bien rester sans manger; déjà il lui est arrivé de rester six mois, un an, 10 ans sans manger. Il prétend qu'on lui donne des coups sur la tête pendant la nuit. Il a déjà tué plus de 1000 hommes; mais il en a encore plus d'un million à tuer. Plusieurs fois il s'est élancé sur les gardiens, les prenant pour des ennemis et voulant les frapper. Il brise, il déchire tout ce qu'il trouve sous sa main. Lorsqu'on vient le chercher pour le conduire au bain, il fait le mort et on est obligé de le porter. Une nuit, il démolit le parquet de sa cellule, et à la visite on le trouve logé sous ce parquet. Il dit qu'il est mineur, et qu'il s'est mis là pour surprendre l'ennemi. Il a barbouillé les murs de sa cellule avec ses excrémens, et il prétend que ce sont de petits poissons qu'il a dessinés. Il a cessé de faire des difficultés pour manger, et, après

avoir mangé, il dit qu'il y a plus de quinze ans qu'il n'a pris d'alimens. Il tresse la paille de son lit, s'entoure le corps nu de ces tresses, après avoir déchiré ses vêtemens. De nombreux abcès et furoncles se développent dans diverses régions du corps; le malade ne conserve aucun pansement.

Deux jours avant la mort, l'agitation et la loquacité diminuent, le malade paraît s'affaisser, il mange peu. On le trouve mort dans son lit.

Encéphale, 1.420.

Épaississement des membranes dans les deux tiers antérieurs des régions supérieures et latérales des hémisphères. Infiltration de la pie-mère. Ecchymoses sous-arachnoïdiennes disséminées, avec injection pointillée et ramollissement superficiel de la couche corticale. Hypérémie générale de l'encéphale.

1. VII. 8. 22.

15.

Homme. 19. Célibataire. Serrurier.

Dévotion exaltée. Sœur aliénée.	120 J.	Phtisie pulmonaire.

Un an avant l'entrée, attaque d'épilepsie. Six semaines avant l'entrée, congestion cérébrale. Depuis ce moment, accès de folie débutant par une mélancolie profonde à laquelle succèdent les symptômes suivants : agitation; le malade chante les vêpres; il parle de religion; il se met très souvent à genoux; il se dépouille complètement de ses vêtemens, qu'il déchire.

A l'entrée, agitation, incohérence dans les paroles. Le malade se déshabille, déchire ses vêtemens; il se précipite sur ses voisins, court de côté et d'autre, sans motif et sans but apparens. Il gâte.

Un mois après l'entrée, le malade se calme un peu ; il

conserve ses vêtemens; il fait au médecin plusieurs réponses sensées. Des symptômes de phtisie pulmonaire qui existaient dès l'entrée, se sont prononcés, et le marasme qui s'établit en même temps que l'excitation cérébrale diminue, fait de rapides progrès, et amène la mort.

Encéphale, 1.292.

Ecchymoses sous-arachnoïdiennes dans la région latérale des hémisphères, en avant et en arrière de la scissure de Sylvius. Légères adhérences de la pie-mère à la couche corticale, dans plusieurs circonvolutions des lobes antérieurs. La couche corticale est dans ces points superficiellement molle, et de petits flocons de cette substance restent adhérens aux membranes. Dans les autres points, la surface cérébrale a une couleur d'un gris argentin. Dans son épaisseur, la couche corticale est généralement pâle.

VII. IX.

16.

Homme. 38. Célibataire. Ouvrier.

Ivrognerie.
Tante aliénée.

120 J.

Entérite.

Depuis trois semaines, agitation furieuse, idées de grandeur; il est roi, empereur, général; il commande des manœuvres.

A l'entrée, agitation excessive. Le malade brise et déchire meubles et vêtemens. Loquacité, cris, idées de grandeur. Il parle de voitures, de chevaux. Souvent il creuse la terre avec ses mains, disant qu'il va trouver de l'argent. Au moment de l'arrivée de la visite, il crie de toutes ses forces: Portez armes! Garde à vous! etc. Symptômes d'entérite. Le malade vole des alimens. Il gâte. Affaiblissement, marasme. Le délire persiste; le malade parle à voix basse, les mouvemens sont lents.

Encéphale, 1.452.

Léger épaississement des membranes. Ecchymoses sous-arachnoïdiennes dans les régions latérales et antérieures des hémisphères, avec décollement de la pie-mère en plusieurs points, avec injection pointillée et ramollissement superficiel de la couche corticale. Ecchymoses sous-arachnoïdiennes au pourtour du cervelet. Coloration rosée de la couche corticale et de la substance grise dans le cerveau et le cervelet.

III. VII. 8.

17.

Homme. 40. Marié. Peintre en bâtimens.

Ivrognerie. 120 J. Entérite folliculeuse.

Habitude d'ivrognerie. Caractère irascible. Grande activité.

A l'entrée, agitation, délire général, insomnie. Extrême irascibilité, loquacité, volubilité de la parole.

Après un mois de traitement, l'agitation se calme, la raison revient. Le désir de retourner à ses occupations se fait vivement sentir. Le malade souffre difficilement la moindre objection à cet égard, il s'emporte, il se désole, il pleure. On parvient à lui persuader de travailler dans la maison.

Au bout de deux mois, le malade fait les plus vives instances pour qu'on le laisse sortir. Il insiste sur le besoin que ses enfans ont de son travail, sur l'importance qu'il y a pour lui à reprendre son état, s'il ne veut perdre sa clientelle. Il promet de s'abstenir de boire. On le laisse sortir.

A peine sorti, sous prétexte d'aller voir ses pratiques, il va au cabaret, et, au bout de trois jours, il est ramené à l'Asile dans un état de manie furieuse. L'agitation est excessive. Vociférations, colère, injures, insomnie; symptômes de gastro-entérite, marasme, mort.

Épaississement de l'arachnoïde, avec opacité dans les parties correspondantes aux anfractuosités, le long des vaisseaux, et ténacité analogue à celle des membranes fibreuses. Pie-mère infiltrée de sérosité. La substance corticale est très pâle ; substance blanche d'un blanc mat. La consistance des deux substances est considérablement augmentée. Dans toutes les parties de l'encéphale, cerveau, cervelet, moelle alongée ; les incisions déterminent des arêtes anguleuses, vives, que la pression n'efface pas. Le cerveau se coupe par morceaux, qui résistent à une forte pression sans s'affaisser.

8. 12. XV. 22.

18.

Femme. 34. Mariée. Rentière.

Revers de fortune. 8 J. Gangrène.

Un an avant l'entrée, le mari qui était commerçant fut forcé par suite de perte d'argent de se faire commis. Douloureusement affectée de ce malheur, cette femme offrit quelques symptômes d'aliénation mentale. Depuis ce temps, le trouble intellectuel s'est aggravé et augmentait d'intensité aux époques menstruelles. Quatre jours avant l'entrée, trouble complet de la raison. Enfermée par son mari dans sa chambre, elle se jette d'un second étage par la fenêtre, et se fracture la jambe.

Délire général, agitation, incohérence. La malade ne sait ce que tout cela veut dire. Elle prétend qu'on lui a mis une autre jambe. Elle ne paraît pas se souvenir de ce qui s'est passé. Fracture comminutive de la jambe avec plaie; développement et progrès rapides de la gangrène.

La veille de la mort, le trouble de la raison a diminué, ainsi que l'agitation. La malade se rappelle s'être jetée par la fenêtre. Elle n'a eu d'autre motif qu'une force qui la poussait. « C'est extraordinaire, dit-elle ; figurez-vous,

j'entendais des voix, un bruit d'enfer ; je voyais des ombres bizarres s'agiter ; j'ai été effrayée, j'ai voulu fuir, et j'ai sauté par la fenêtre. Je n'ai pu saisir ce que me disaient ces voix : elles étaient horribles, elles me faisaient peur. » L'intelligence s'embarrasse de nouveau aux approches de la mort.

Encéphale, 1.360.

Hypérémie générale de l'encéphale. Ecchymoses sous-arachnoïdiennes avec injection pointillée, coloration violacée, et ramollissement superficiel de la couche corticale en divers points du cerveau, notamment sur les parties latérales, et surtout dans l'hémisphère gauche. Odeur putride excessivement fétide, exhalée par la surface du cerveau et du cervelet ; moins intense, mais encore manifestement putride, exhalée par leur substance intérieure.

1. III. VII.

19.

Femme. 40. Mariée. Ouvrière.

Suites de couches. 19 J. Hydropisie générale.

Il y a quinze jours, immédiatement après être accouchée, cette femme est prise de délire avec agitation. Lochies peu abondantes.

A l'entrée, agitation excessive, incohérence. Idées de richesse. La malade se frappe la tête. Évacuations involontaires. — Elle est le bon Dieu. Elle va avoir des cheveux en or, une canne en or, une tabatière en or, une autre en argent. Elle est la bonne Vierge. Elle croit avoir du plomb dans la tête. Elle dit qu'en frappant sa tête, elle fera sortir ce plomb, et que cela fera des tabatières en or. Agitation excessive. Infiltration des membres, dyspnée, mort.

Encéphale, 1.195.

Coloration rose lilas, uniforme dans la couche corticale

de l'extrémité antérieure, disséminée par plaques dans la couche corticale des autres régions. Mollesse superficielle de cette couche à l'extrémité antérieure des hémisphères. Hypérémie de la substance blanche. Coloration lilas de la couche corticale du cervelet.

Épanchement de sérosité dans les plèvres, le péricarde et le péritoine.

III. 4. VII.

Femme. 55. Veuve. Ouvrière.

— 40 J. Gastro-entérite.

A la suite d'un repas de noces, quinze jours avant l'entrée, trouble de la raison ; elle se plaint des personnes avec lesquelles elle vit habituellement. Désordre dans les vêtemens, loquacité, incohérence.

A l'entrée, délire incohérent, agitation, insomnie. Évacuations involontaires. Des symptômes de gastro-entérite et de bronchite se manifestent. Les forces diminuent rapidement, sans que l'agitation cesse, et que le délire se modifie, et la malade meurt presque subitement.

Encéphale, 1.195.

Sérosité abondante dans la cavité arachnoïdienne. Infiltration de la pie-mère. Léger épaississement des membranes, avec opacité partielle. Ecchymoses sous-arachnoïdiennes, avec injection pointillée de la surface cérébrale. Surface corticale rugueuse comme chagrinée dans plusieurs points. Induration de cette surface sous formes de pellicule, sans ramollissement de la partie moyenne. Coloration rose lilas de la couche corticale, dans le cerveau et le cervelet. Substance blanche ferme. Hypérémie générale de l'encéphale.

1. III. VI 8. XIII. 22.

21.

Femme. 35. Célibataire. Blanchisseuse.

Chagrin à propos de maladie de ses sœurs.	74 J.	Congestion cérebrale.

En 1836, par suite du chagrin de la mort de sa mère, accès de manie pour lequel elle entre à Saint-Yon. Agitation, loquacité, irascibilité, délire général, léger embarras dans la parole ; après cinq mois, elle sort guérie.

Depuis son retour dans sa famille, elle a éprouvé deux rechutes qui ont duré chacune six semaines environ : agitation maniaque, incohérence. Quatre jours avant l'entrée, rechute, incohérence, agitation ; elle crie, déchire, frappe. Elle dit qu'elle est le bon Dieu.

A l'entrée : agitation excessive et incessante, loquacité, incohérence, cris, insomnie. La malade se déshabille, elle déchire. Il est impossible de fixer son attention. Évacuations involontaires. Dépérissement. Des symptômes de congestion cérébrale se manifestent, et elle meurt en quelques heures.

Encéphale, 1.435.

Ecchymoses sous-arachnoïdiennes disséminées. Soulèvement et décollement des membranes à l'extrémité des lobes antérieurs. Emphysème de la pie-mère, et air dans les vaisseaux. Hypérémie des deux substances. Coloration rose lilas de la couche corticale.

III. 4. V.

22.

Femme. 50. Mariée. Ouvrière.

Colère.	105 J.	Brûlure.

Il y a vingt-huit ans, première attaque d'aliénation mentale, suite de couches. — Il y a vingt-deux ans, deuxième attaque. — Il y a huit ans, troisième attaque, suite de colère, guérie à Saint-Yon après deux ans de sé-

jour. — Il y a un mois, nouvelle attaque, suite de colère.

Délire général, incohérence, agitation, accès de fureur. Brulûre dans un bain trop chaud. Suppuration, diarrhée, marasme, mort deux mois et demi après l'entrée Persistance du délire maniaque.

Encéphale, 1.254.

Amincissement de la dure-mère. Léger épaississement de l'arachnoïde. Injection et infiltration séreuse de la pie-mère. Injection générale de la substance cérébrale. Lobes antérieurs d'un très petit volume, pointus, atrophiés surtout à la partie inférieure. Flaccidité de la tente. Le cervelet ne paraît pas remplir sa cavité.

1. 8. XVII.

23.

Femme. 22. Célibataire. Dentellière.

Suite de couches. 135 J. Asphyxie.

Six semaines avant l'entrée, deux jours après un accouchement heureux, la garde est réveillée dans la nuit par les cris de la malade en proie au délire. Une bouteille d'eau chaude qui avait été mise aux pieds de l'accouchée, s'était débouchée, l'eau s'était répandue dans le lit, et s'y était congelée. Délire; elle appelle son amant, elle demande son enfant, ne répond pas aux questions qu'on lui adresse. Suppression des lochies. Fièvre.

A l'entrée, agitation excessive, cris, incohérence. La malade déchire, mord, ne peut être contenue qu'à l'aied de la camisole. Insomnie. La malade ne reste pas au lit, elle baise la terre.

Lors de l'entrée, il y avait une légère diarrhée qui disparut promptement. Deux mois et huit jours après l'entrée, il se forme un phlegmon du sein, qui se termine par suppuration. L'agitation maniaque persiste. Appétit vorace. La

malade est trouvée morte dans son lit par la religieuse, quelques heures après qu'on lui avait donné à manger. Le cadavre offre les apparences de l'asphyxie. L'arrière-bouche est remplie d'alimens à demi liquides. Une demi-cuillerée à bouche de liquide alimentaire, muqueux et mousseux, est trouvée dans la trachée.

Encéphale, 1.230.

Légère augmentation de consistance, sans opacité dans les membranes. Ecchymoses sous-arachnoïdiennes avec injection pointillée, et ramollissement superficiel de la couche corticale d'un grand nombre de circonvolutions, surtout dans les régions latérales et à l'extrémité antérieure des hémisphères. La surface corticale est très molle dans les circonvolutions des lobes antérieurs. Hypérémie de la pie-mère et de la substance blanche du cerveau, de la pie-mère et de la substance du cervelet, dont la couche corticale a une teinte violacée.

1. VII. 8.

24.

Femme. 57. Célibataire. Marchande.

Revers de fortune. Mère et sœur mortes aliénées.	150 J.	Bronchite chronique.

Malade depuis trois mois.

Délire général, agitation, incohérence. Difficultés pour prendre les remèdes et les alimens. Symptômes de bronchite. Diarrhée. Dépérissement. Quinze jours avant la mort, délire général, fièvre, insomnie, agitation incessante, évacuations involontaires.

Encéphale, 1.410. — Cervelet, 0.167.

Un peu de sérosité sanguinolente dans la cavité arachnoïdienne. Épaississement des membranes. Injection considérable de la pie-mère ; ecchymoses sous-arachnoïdiennes. La substance cérébrale est molle et hypérémiée.

1. V. 8. 20.

52.

Femme. . **29.** **Mariée.** **Rentière.**

Son père mort aliéné. 169 J. Marasme.

Il y a plusieurs années, attaque d'aliénation mentale, séjour de plusieurs mois à Charenton; guérison. — Depuis plusieurs mois, aménorrhée.

Délire général, hallucinations de la vue et de l'ouïe. Manifestation d'idées religieuses qui conduisent la malade à se frapper, à refuser la nourriture par esprit de pénitence. Manifestation de repentir à propos d'actes et d'idées érotiques crûment exprimés, et se rapportant à sa vie passée. Incohérence dans les idées.

Au bout de huit jours de séjour dans l'Asile, les règles paraissent, et une amélioration momentanée se fait remarquer; mais trois ou quatre jours après, le trouble de la raison augmente, ainsi que l'agitation; la malade se frappe avec une invincible obstination; il se forme, au coude, par suite de ces coups, une escharre considérable. Le dévoiement s'établit, et la malade s'affaiblit rapidement. — Des escharres se forment au sacrum. Alternatives de dévoiement et de constipation. La malade se décide à recevoir plus régulièrement une nourriture plus abondante; le marasme se suspend, les forces renaissent, les escharres tendent à se guérir. La malade se calme, il y a moins de confusion et d'incohérence dans ses idées. Elle témoigne vivement le désir de revoir son mari et ses enfans; elle adresse à son mari une lettre assez sensée. Cette amélioration inespérée ne dure que vingt-quatre heures. Pendant la nuit, après plusieurs heures de sommeil, elle se réveille dans un état d'agitation extrême et de délire complet. Elle refuse de voir son mari, de prendre des alimens, et meurt au bout de huit jours.

Encéphale, 1.300.

Injection de la pie-mère par plaques d'un rouge vif dans

plusieurs points, mais principalement dans les parties latérales des hémisphères. Injection pointillée et ramollissement superficiel de la couche corticale, dans les parties correspondantes à ces plaques. Vaisseaux de la substance blanche considérablement dilatés et gorgés de sang.

4. VII.

Résumé.

Sur ces vingt-deux cas de folie maniaque simple, il n'en est pas un seul où l'encéphale ait été trouvé exempt d'une altération quelconque.

Trois fois (obs. 4, 10, 22), il n'y a eu d'autre altération appréciable que l'hypérémie simple du cerveau, associée, ou à l'épaississement des méninges, ou à l'infiltration sous-arachnoïdienne, ou à la coloration lilas de la couche corticale.

Quatre fois (obs. 8, 13, 21, 24), les altérations constatées ont consisté en cette forme particulière de l'hypérémie des méninges, à laquelle j'ai donné le nom d'ecchymoses sous-arachnoïdiennes ; associée, ou aux altérations ci-dessus indiquées, ou à d'autres altérations non-essentielles à la folie aiguë, telles que mollesse ou dureté des deux substances. Une fois, il y avait coloration rouge de la couche corticale.

Quatorze fois (obs. 5, 6, 7, 9, 11, 12, 14, 15, 16, 18, 19, 20, 23, 25), a été constatée à la périphérie du cerveau une altération qui paraît avoir un rapport plus étroit avec la maladie, et qui consiste dans l'association de l'ecchymose sous-arachnoïdienne avec l'injection pointillée de la surface corticale, le plus souvent ramollie, c'est-à-dire douze fois sur quatorze. Sept fois la couche corticale avait une couleur rouge plus ou moins foncée.

Une fois seulement (obs. 17), il y a eu absence totale

d'altération hypérémique sous une forme quelconque : mais il y avait épaississement avec opacité, et tenacité augmentée des méninges cérébrales, infiltration sous-arachnoïdienne et induration des deux substances.

Ainsi, vingt et une fois sur vingt-deux, le cerveau a été à sa périphérie, dans ses membranes, et sa substance, le siège d'une hypérémie. — Dix-huit fois, cette hypérémie s'est présentée sous la forme particulière désignée par le nom d'ecchymoses sous-arachnoïdiennes. — Quatorze fois cette forme particulière d'hypérémie était associée à une hypérémie spéciale de la surface cérébrale, et douze fois cette surface était en même temps ramollie. — Neuf fois la couche corticale offrait, dans toute son épaisseur, une coloration rouge plus ou moins foncée, qui paraît devoir être attribuée à une combinaison du sang avec la substance grise, plus intime que dans l'hypérémie simple.

Il résulte incontestablement de ces faits, que la forme maniaque du délire ne dépend essentiellement et exclusivement d'aucune des altérations particulières de l'encéphale, constatées dans ces vingt-deux cas.

En effet, l'hypérémie, qui, si l'on fait abstraction de ses formes diverses, a été incomparablement la plus fréquente de ces altérations, a pourtant une fois fait absolument défaut. N'eût-elle jamais manqué, l'hypérémie simple ne pourrait être considérée comme la condition propre du délire maniaque. L'hypérémie, qui, sous la forme d'ecchymoses des méninges, avec injection pointillée et ramollissement de la surface cérébrale, constitue une altération réellement spéciale, n'a été constatée que douze fois sur vingt-deux cas. La coloration rouge de la couche corticale n'a été observée que neuf fois. L'épaississement des méninges a manqué dix fois. Les autres altérations, en raison de leur rareté, sont sans valeur, relativement à cette question.

---

§ 2. — *Etat mélancolique.*

Nombre des observations : Hommes, 9; Femmes, 7; deux sexes, 16.
Durée moyenne de la maladie : Hommes, 171 jours; Femmes, 169 j.
Age moyen des malades : Hommes, 42 ans ; Femmes, 47 ans.
Poids moyen de l'encéphale : Hommes, 1.476 ; Femmes, 1.293.

TABLEAU DES ALTÉRATIONS CÉRÉBRALES.

HOMMES.		FEMMES.		DEUX SEXES.	
8.	7.	8.	4.	8.	11.
III.	6.	1.	3.	1.	8.
1.	5.	4. VI. 20.	2.	III.	7.
2. VII.	4.	VII. IX. 21.	1.	2. VII.	5.
V. VI. 19.	2.			VI.	4.
XIII. XV. 18. 22.	1.			III. 4. V. 19. 20.	2.
				IX. XIII. XV. 18. 21. 22.	1.

26.

Homme. 39. Célibataire. Cultivateur.

Frayeur. 19 J. Hémorrhagie de l'arachnoïde.

Il y a dix ans, un cheval sur lequel il était monté le renverse et lui échappe. Il devient aliéné. Depuis cette époque, chaque année, au mois de mai, il a un accès d'aliénation mentale qui dure plusieurs mois.

Plaintes, gémissements. Engourdissement, immobilité. Le malade se refuse à marcher. A toutes les questions qu'on lui adresse, il répond : je ne sais pas. Le peu de paroles qu'il prononce dénotent de l'incohérence dans les idées. Insomnie.

A son entrée, le malade n'offre pas d'autres symptômes. Gonflement du genou gauche ; il ne peut rendre compte de ce qui se rapporte à cette maladie. Il se plaint sans qu'on puisse obtenir de lui aucuns renseignements sur la cause de ses souffrances. Il est transféré à l'infirmerie. Il mange de bon appétit. A dix heures du soir, il est trouvé mort dans son lit ; le gardien le croyait endormi.

Encéphale, 1.531.

Injection du cuir chevelu, de la dure-mère. Sinus gorgés de sang. Epanchement de sang dans la cavité arachnoïdienne. L'arachnoïde pariétale dans la gouttière basilaire a une teinte rouge brun. Soixante grammes de sang noir se sont écoulés par le nez du cadavre au moment de l'ouverture. Pie-mère vivement injectée. Arachnoïde épaissie, rouge par transparence. Les membranes se détachent par larges plaques. Dans quelques points de la base, des parcelles de substance corticale se détachent en même temps que les membranes, et restent adhérentes ; ce qui paraît dépendre de l'état de mollesse cadavérique de toute la substance cérébrale (mois de juin, chaleur excessive). Infiltration séreuse de la pie-mère dans les deux tiers antérieurs des hémisphères. Injection de la substance cérébrale sensiblement plus vive dans les deux tiers antérieurs des hémisphères. Dans cette partie du cerveau, la couche corticale a une teinte lilas plus foncée vers sa surface, que dans le reste de son épaisseur ; cette teinte est aussi plus foncée et plus étendue dans les lobes antérieurs et à la partie inférieure des lobes moyens. A la surface de la couche corticale on remarque en plusieurs points des plaques d'un rouge vif pointillées, et des plaques lilas plus larges et d'une teinte uniforme. Mollesse extrême des parties blanches centrales. (État cadavérique.)

1. III. VI. 8. 22.

27.

Homme. 54. Marié. Employé à l'octroi.

Revers de fortune. 23 J. Hypertrophie du cœur.

Il y a cinq mois, il perd une somme d'argent assez considérable. Tristesse, perte du sommeil et de l'appétit. — Il y a dix jours, à la suite d'une contestation relative à une propriété dont on prétendait le déposséder, trouble

de la raison. On lui en veut, on veut le saisir. Depuis trois jours, agitation, hallucinations de la vue. Il voit ses ennemis le poursuivre ; il veut sauter par la fenêtre pour leur échapper. Discours incohérens : il parle de Dieu, de pureté de cœur ; on veut l'empoisonner. Il parle à voix basse.

A l'entrée, agitation, loquacité, incohérence, léger embarras de la parole. Deux jours après, la parole est plus facile. Il fait des difficultés pour prendre des alimens ; il dit qu'il vit sans manger. Il se relève la nuit pour baiser la terre. Symptômes de maladie du cœur, qui s'aggravent promptement et amènent la mort.

Encéphale, 1.390.

Léger épaississement des membranes dans les deux tiers antérieurs et supérieurs des hémisphères. Ecchymoses sous-arachnoïdiennes dans divers points, notamment dans les régions antérieure et latérales des hémisphères. Injection pointillée, avec ramollissement superficiel de la couche corticale, dans un petit nombre de circonvolutions des lobes antérieurs. La couche corticale a une couleur jaune. Hypérémie générale du cerveau. Développement considérable des circonvolutions dans la région supérieure moyenne des hémisphères.

1. VII. 8.

28.

Homme. 52. Marié. Couvreur en paille.

Jalousie. Frère mort aliéné.	60 J.	Asphyxie par suspension.

A la mort de sa première femme, quelques symptômes d'aliénation mentale. Caractère jaloux, emporté, dévot. — Il y a deux mois, il a connaissance de propos qui tendent à incriminer la conduite de sa femme. Sa raison se trouble légèrement. Il s'emporte contre sa femme ; il lui dit des injures, et un instant après il lui demande pardon.

Quelques jours après, on lui vole deux chiens. Le trouble de la raison augmente ; il parle de trahison, de vol, on le cherche pour l'assassiner. Bientôt ses idées se tournent vers la religion : il est appelé à sauver le monde, il fait des signes de croix, il baise la terre. Il entre dans une rivière jusqu'à la ceinture, et, à l'observation qu'il pourrait se noyer, il répond que celui qui croit en Dieu et qui a l'ame nette ne peut périr. Il se met les pieds dans le feu, persuadé qu'il ne se brûlera pas. Il a horreur du noir et ne veut voir que du blanc. Depuis trois ou quatre jours, hallucinations de l'ouïe : « Écoutez ! on frappe, on appelle ,on veut m'enlever. »

A l'entrée, agitation très-vive ; le malade est placé dans une cellule. Il crie, il frappe à la porte à grands coups de pieds. Environ une heure après l'entrée, un gardien entre dans sa cellule, et le trouve suspendu, à l'aide d'une jarretière, au grillage de la cellule.

Tête, 552. — 190. 145. 302. 330. 350. — 1317.

Encéphale, 1.562.

Léger épaississement des membranes, dans la région supérieure des hémisphères. Ecchymoses sous-arachnoïdiennes ; décollement des membranes ; injection pointillée de la couche corticale dans plusieurs circonvolutions de la partie externe des lobes moyens et de l'extrémité des lobes antérieurs. Substance grise de couleur violacée ; substance blanche sablée de sang noir. Hypérémie générale. Sérosité dans les ventricules.

1. III. VI. 8.

29.

Homme.	**47.**	**Marié.**	**Fileur.**
Mort d'un frère.		150 J.	Gastro-entérite.

Depuis trois ans environ, état continuel de tristesse, à la suite de la mort de son frère. Depuis quinze jours, agitation, cris, paroles sans suite.

Tristesse, agitation, refus des alimens solides. Il se plaint d'être faible. Loquacité, plaintes perpétuelles à propos de sa faiblesse. — Le malade, qui se plaint sans cesse d'avoir faim, de n'avoir pas assez à manger, qui cherche à accaparer la portion des autres malades, ne se décide pourtant à manger qu'avec une extrême difficulté. Il prétend qu'on lui a changé sa tête. Il tient son bonnet à la main, loin de sa tête, prétendant que ce bonnet l'entraîne avec violence vers la muraille, contre laquelle il se briserait. Il se plaint, il se lamente : « Je me conduis mal, répète-t-il souvent ; je devrais être à mon métier. » Et sa physionomie exprime le plus violent chagrin. Il résiste avec violence aux soins qu'on veut prendre de lui. Il faut le porter aux bains, et employer plusieurs gardiens pour le mettre dans sa baignoire. — Le malade ne répond jamais à ce qu'on lui demande ; il répète les derniers mots de la phrase qu'on lui a adressée. Puis, d'un ton lamentable, il parle de ses métiers, de son malheur, de ses souffrances, de ses fautes, tout cela dans des phrases courtes, incomplètes et par lui plusieurs fois répétées. Plusieurs fois on a constaté de la rigidité dans les membres supérieurs, et la parole a paru quelquefois légèrement embarrassée.

Il y a eu constamment insomnie, coloration de la face, et aggravation graduelle des symptômes. — Une visite de sa mère a fait plaisir au malade, et a causé une courte diversion. — Des symptômes de gastro-entérite se sont manifestés, et ont amené un dépérissement rapide, sans amélioration dans l'état de l'intelligence.

Encéphale, 1.310.

Léger épaississement des membranes au niveau des anfractuosités. Hypérémie de la pie-mère cérébrale. Ecchymoses sous-arachnoïdiennes, avec injection pointillée de la surface cérébrale en plusieurs points, notamment tout le long de la partie latérale des deux tiers antérieurs de l'hé-

misphère droit; dans la partie correspondante, les membranes sont épaissies, et comme infiltrées de sang en plusieurs points. La surface de la couche corticale est molle. Coloration lilas de la couche corticale dans les deux tiers antérieurs des hémisphères, et dans toute l'étendue de l'hémisphère droit. La voûte et la cloison sont très molles. Les ventricules contiennent de la sérosité sanguinolente. La pie-mère cérébelleuse est injectée; elle est d'un rouge vif le long du grand sillon horizontal. En cette partie, la substance corticale paraît superficiellement ramollie. La substance corticale a une teinte lilas vers la surface. Hypérémie générale de l'encéphale.

2. III. VII. 8. 18.

30.

Homme. 19. Célibataire. Commis.

Remords d'avoir quitté la maison paternelle contre le vœu de ses parens.	165 J.	Marasme.

Symptômes de mélancolie, avec penchant au suicide et exacerbations maniaques quotidiennes.

Le malade se déshabille, et ne veut souffrir aucun vêtement. Il cherche sans cesse à se sauver de son lit, de sa chambre. Il témoigne le désir de se faire du mal, de se tuer, motivant ce désir sur ce qu'il est désagréable à lui-même, qu'il sait bien qu'il ne peut guérir, qu'il est à charge à ses parens. Cet état va toujours s'aggravant. Quoique retenu par la camisole et par des liens dans son lit, il parvient à s'user la peau des bras, à l'aide du frottement. Refus des alimens. Évacuations involontaires. Dépérissement, excoriations au sacrum.

Après un certain temps, le marasme s'arrête, les escharres se cicatrisent, l'agitation diminue; le malade, qui n'a pas abandonné ses idées de suicide, et qui a même cherché à se tuer en se frappant l'épigastre avec des ciseaux, témoigne le désir de retourner chez ses parens, qui le re-

prennent contre l'avis du médecin. Il échappe à la surveillance de ses parens, et se jette sous la roue d'une voiture qui lui fracture la cuisse. Il est ramené à l'Asile, où la fracture est réduite. Le malade cherche à arracher le bandage ; on est forcé de lui lier les mains, de fixer l'appareil avec une sangle, et encore le malade, par les mouvemens qu'il imprime volontairement au bassin, occasionne-t-il des dérangemens qui rendent nécessaires des pansemens multipliés. Pendant les pansemens, le malade contracte les muscles de la cuisse avec une sorte de fureur, et avec une force telle, que, malgré les efforts de plusieurs aides et du médecin, il parvient à faire courber le membre et à faire chevaucher les fragmens. Les efforts du malade pour se nuire et pour déranger l'appareil se continuent après le pansement, et en même temps le malade se traite de cochon, de gredin. Il dit qu'il voudrait être mort ; qu'il est pourri. On ne parvient qu'avec une peine infinie à lui faire prendre des alimens. Pendant près de deux mois, cet état de fureur suicide persiste presque sans relâche. Tous les efforts pour maintenir la fracture réduite sont rendus inutiles par l'acharnement avec lequel le malade s'obstine a déconcerter ces efforts, au moyen des mouvemens du bassin, et surtout au moyen de la contraction des muscles de la cuisse. Le malade reconnaît ses parens, leur témoigne de la tendresse, cause assez raisonnablement avec eux. Le malade dépérit. Des vomissemens s'établissent. La peau du membre, dans le point correspondant à la saillie du fragment supérieur, tend à s'ulcérer. Le malade meurt 56 jours après la fracture.

Encéphale, 1.421.

Membranes opaques épaissies dans les régions latérales des hémisphères au niveau de la scissure de Sylvius. Injection générale de la pie-mère. Plaques d'un rouge vif dans plusieurs points de l'arachnoïde, notamment sur

les parties latérales des hémisphères, à droite le long et au-dessous de la scissure de Sylvius, à gauche au-dessus et en arrière de cette scissure. Plaques rouges de l'arachnoïde, à la partie supérieure et moyenne des hémisphères. Dans les parties correspondantes à ces plaques, la surface de la couche corticale est pointillée d'un rouge vif et ramollie. Dans un grand nombre de points de la région supérieure et des parties latérales des hémisphères, les membranes entraînent une couche très mince de substance corticale. Le ramollissement de la couche corticale est très superficiel, sans changement de couleur. Il est général dans les lobes moyens. Les lobes antérieurs n'offrent aucune altération à leur extrémité, ni dans les membranes, ni dans leur substance; il en est de même des lobes postérieurs. Le cerveau est généralement mou. Le cervelet est sain.

Les deux fragmens du fémur chevauchent dans l'étendue de plus de 50 millimètres, et ont contracté latéralement des adhérences à l'aide d'un cal volumineux.

2. VII. 8. 19.

31.

Homme.	**60.**	**Marié.**	**Ouvrier.**
—	180 J.	Marasme par abstinence.	

Depuis plusieurs mois, perte de la raison, idées de suicide.

A l'entrée, physionomie triste et abattue. Il croit avoir des animaux dans le ventre. Il croit avoir le mal vénérien. Refus obstiné d'alimens. Il dit qu'il ne peut pas manger, qu'il ne doit pas manger, qu'il a la peau du ventre attachée au dos, que son ventre est mangé, est détruit. Ni les bains, ni les douches, ni les prières, ni les menaces ne peuvent vaincre son obstination. On emploie la sonde œsophagienne. Le malade fait des efforts

pour vomir les alimens qu'on lui a fait prendre par ce moyen. Marasme. Mort.

Encéphale, 1.467.

Léger épaississement des membranes, avec opacité le long des vaisseaux, dans les parties latérales. Injection et coloration rouge de la pie-mère. Ecchymoses sous-arachnoïdiennes disséminées. Teinte rosée de la couche corticale dans sa partie moyenne. Injection sablée de la substance blanche. Mollesse de la couche superficielle des corps optiques.

Développement considérable des hémisphères en arrière de la scissure de Sylvius, dans la partie correspondante à la bosse pariétale ; l'hémisphère de chaque côté offre, dans ce point, un renflement globuleux très prononcé.

Très légère injection de la muqueuse stomacale et intestinale.

1. III. V. 8.

32.

Homme. 33. Célibataire. Cultivateur.

Revers de fortune. 192 J. Pleurésie.

Deux mois avant l'entrée, quelques jours après la perte d'un procès, il va chez le président du tribunal, le traiter de lâche et d'infâme. Agitation fréquente. Insomnie. Tentatives continuelles pour échapper à ses gardiens.

A l'entrée, agitation, loquacité. Le malade s'étonne de ce qu'on l'a placé dans une maison d'aliénés. Il veut sortir, aller rejoindre ses parens qu'on a trompés sur son compte. (Ces parens sont des personnes riches dont il recherche l'alliance, et qui n'ont jamais encouragé ses espérances.) Tous les jours il demande à sortir. Il parle sans cesse de ses parens qui le désirent, de sa cousine qui l'attend pour se marier. Il écrit lettres sur lettres. Une de ces lettres, adressée au curé de son village, est ainsi conçue :

« Je vous prie d'achever de dire des messes pour feu ma

malheureuse mère le plutôt possible et vous lui direz un service après comme nous sommes convenus et je vous payerai les vingt quatre messes qui restaient encore à dire quand je vous donnai de l'argent pour celles que vous aviez dites précédemment et je vous donnerai également de l'argent pour le service que vous lui direz tel que nous sommes convenus, je désire Monsieur que vous soyez en bonne santé tant qu'a moi je puis vous dire que je suis bien malheureux. J'ai des adversaires dans mon pays natal qui me font tourmenter nuit et jour et m'ont fait depuis longtemps exposer dans les dangers les plus imminents. Je me trouve insulté même dans les moments ou je suis le plus paisible possible, il est bien malheureux pour moi d'éprouver tant de peines car vous savez que je n'ai jamais fait aucune sottise a personne et que la vie que j'ai menée dans mon pays natal et partout ailleurs n'a dû me faire aucun ennemi, je me trouvais heureux et content quand je pouvais obliger les personnes qui avaient besoin de moi et quand je pouvais faire l'aumône aux misérables et ce sont leurs fausses idées qui sont cause de cela car je puis vous assurer avec la plus pure vérité que les déclarations que j'ai faites à... et celles que je fais à Rouen ne sont que pure vérité et que je ne déguise pas une parole c'est en vain pour eux je perdrais plutôt la vie que d'épouser une autre personne que celle que je déclare vous allez voir Monsieur que je déclare bien la vérité, il y a environ trois ans j'allai à Rouen et j'eus l'honneur d'aller voir Mr. N., Mme son épouse et ses demoiselles qui sont mon cousin et mes cousines a l'instant que j'ai eu l'honneur de voir ma cousine aînée j'en ai été épris mais me trouvant si inférieur a elle de qualités et fortune que je n'ai jamais osé la demander en mariage mais je n'ai pas pu n'ont plus l'abandonner pour en épouser une autre si j'en ai demandé une de Saint-X. c'est par sollicition et je n'ai jamais fré-

quenté chez elle en vue de cela quand j'y allais quelquefois ce n'était que pour y porter de la chandelle ou pour m'informer s'il lui en fallait, elle ne m'a pas fait de réponse j'en suis bien aise je ne lui ai fait aucune sottise et je l'ai oubliée facilement et sans regret, les sentiments de mon cœur sont entièrement a ma cousine aînée et je perdrais plutôt la vie que d'en épouser une autre, je suis en âge de me marier et je la prendrai de force si elle ne me veut pas de bonne volonté j'ai pour toute satisfaction que je ne pense ni regrette aucunement mon pays natal.

« J'ai l'honneur Mr de vous saluer avec respect. »

Des symptômes de pleurésie se manifestent. Le malade prétend que son gardien le fait périr par la cruelle influence qu'il exerce sur lui. Il refuse toute médication. On le transfère à l'infirmerie, où il se trouve mieux. Dans l'autre salle, des gens lui faisaient des signes et l'accusaient d'avoir voulu séduire des femmes qu'il nomme. Le malade consent à prendre des remèdes, et supplie le médecin de le guérir. Un épanchement se forme dans la cavité pleurale gauche; gargouillement, tintement métallique. Le malade dit qu'il sent comme un flot quand il se remue. Mouvement fébrile. Délire incohérent. Mort.

Encéphale, 1.632. — Cervelet, 0.136.

Injection générale de la pie-mère. Ecchymoses sous-arachnoïdiennes. Surface corticale d'un gris argentin, s'enlevant sous forme de pellicule mince, ferme, sans ramollissement du reste de la couche corticale qui est rosée. Hypérémie des deux substances, dont la consistance est ferme.

Cerveau volumineux. Le développement est surtout remarquable dans les circonvolutions qui sont au-dessus de la scissure de Sylvius. Dans la région qui correspond à la partie moyenne de cette scissure, le cerveau de

chaque côté est fortement bombé, et forme un renflement orbiculaire très sensible.

Épanchement de pus et de gaz fétides dans la cavité pleurale gauche.

1. III. V. XIII.

33.

Homme. 51. Marié. Menuisier.

Chagrin à propos d'affections. 300 J. Gastro-entérite.

Il y a deux ans, il conçoit un vif chagrin à propos de l'état d'aliénation mentale dans lequel est tombée sa femme. L'incurabilité de cette maladie le désespère. Il y a un an, sa tristesse augmente ; l'appétit se perd, ainsi que le sommeil ; les fonctions digestives se dérangent ; une vive douleur se fait sentir dans les hypocondres et à l'épigastre. Le malade est en proie au découragement, il croit qu'il ne peut guérir. Il songe à se donner la mort. Il perd les forces et l'embonpoint. Après deux mois, l'hypocondrie prend les caractères d'une aliénation mentale décidée, et le malade entre à l'Asile.

Abattement, frayeur sans motifs, inquiétudes, lamentations. Le malade pense qu'il ne peut pas guérir. Il ne dort pas ; il s'agite ; il se lève pour se sauver. Hallucinations de la vue et de l'ouïe. Il se croit changé en femme. Il laisse aller l'urine, puis les matières fécales. Refus d'alimens.

Un mois après son entrée, des symptômes de gastro-entérite se manifestent, et en même temps le trouble des facultés intellectuelles augmente. Une amélioration dans l'état de l'appareil digestif est bientôt suivie d'une rechute ; des escharres se forment, et le malade meurt dans le marasme.

Légère injection de la pie-mère. Épaississement des membranes, qui s'enlèvent facilement par grandes plaques,

et qui entraînent dans plusieurs points des parcelles de substance corticale. Toute la substance cérébrale paraît ramollie, surtout à la périphérie. Elle est injectée, et exhale une légère odeur de putréfaction. (En décembre, vingt heures après la mort.) La couche corticale a une couleur rosée. Le cervelet est très mou.

2. III. VII. 8. 19.

34.

Homme. 29. Journalier.

— 450 J. Épanchement pleurétique.

Caractère mélancolique. — Il y a quinze mois, première manifestation de désordre dans la raison. Le malade recherche la solitude; il manifeste la crainte d'être empoisonné. Agitation tous les mois, vers le retour de la pleine lune.

A l'entrée, tristesse, anxiété, taciturnité, abattement. Désir de la solitude. Crainte du poison. Refus obstiné d'alimens. Insomnie. — Le malade est atteint de pleuro-pneumonie suraiguë avec épanchement, et il meurt le septième jour à dater de son entrée.

Encéphale, 1.500.

Injection noire des vaisseaux de la pie-mère. Les substances blanche et grise sont plus fermes, plus consistantes, plus élastiques que dans l'état normal.

2. XV.

35.

Femme. 49. Célibataire. Domestique.

— 30 J. Pleuro-pneumonie.

Depuis long-temps, léger dérangement dans les idées à peine remarqué. Depuis peu de jours, trouble complet de la raison.

A l'entrée, hallucinations de la vue. Frayeurs. La

malade croit qu'on lui veut du mal, que ses jours sont menacés. Refus obstiné des alimens. On est forcé d'employer la sonde œsophagienne. Agitation. Insomnie. Délire général, céphalalgie, étourdissemens, dilatation des pupilles.

Huit ou dix jours après l'entrée, invasion d'une pleuro-pneumonie gauche, qui amène la mort le cinquième jour. Pendant la durée de cette affection, le trouble intellectuel conserve les mêmes caractères. Refus de prendre les médicamens.

Encéphale, 1.350.

Dans la partie moyenne et externe des hémisphères, surtout du côté gauche, arachnoïde épaissie, légèrement opaque, résistante ; ecchymoses sous-arachnoïdiennes, avec injection pointillée de la couche corticale. Cerveau généralement mou et injecté.

4. VI. 8. 20.

36.

Femme.	**50.**	**Veuve.**
Atteinte non motivée à la reputation.	45 J.	Pleuro-pneumonie.

Il y a un mois, son oncle meurt. Elle est accusée ainsi que sa sœur de l'avoir empoisonné. Quelques jours après sa justification, on s'aperçoit qu'il y a de l'incohérence dans ses discours. Suivant elle, on la poursuit, on veut l'arrêter, la traîner au supplice. Elle voit l'échafaud.

A l'entrée, tristesse, anxiété. Elle se croit perdue. Elle croit que les gendarmes vont venir la chercher. Elle s'afflige d'être détenue, elle voudrait sortir, elle n'est plus malade. Refus d'alimens. Elle ferme les yeux pour ne pas voir les apprêts de son supplice. On va la brûler. La malade s'engourdit. Taciturnité, immobilité. Évacuations involontaires. Dépérissement. Pleuro-pneumonie avec épanchement. Mort prompte.

Encéphale, 1.407.

Aucune altération du cerveau. — A la partie inférieure du cervelet, excavation tapissée d'une membrane fine, pouvant loger une amande, formée par une perte de substance comprenant les lamelles jusqu'à la substance blanche centrale.

0.

37.

Femme. 49. Veuve. Domestique.

Chagrin à propos d'argent. 57 J. Péritonite.

Dix-huit mois avant l'entrée, un testament fut fait à son détriment en faveur de sa sœur; elle en parut très affligée, et depuis, elle parla de ce chagrin avec beaucoup d'amertume. Opérée de la ponction pour un épanchement abdominal, elle se lève quelques jours après l'opération, se prétend guérie, s'occupe du ménage, reçoit mal son médecin, sort en ville et fait des emplettes de toilette; elle dit que son maître ne la paie pas; elle lui fait une scène, et le prend à la gorge, comme pour l'étrangler.

A l'entrée, tristesse, abattement, désir de sortir. Elle cherche à se sauver de l'infirmerie. La malade devient bientôt plus tranquille, mais elle reste immobile et silencieuse. Le ventre est énormément distendu. Maigreur; marasme. La ponction est pratiquée vingt jours après l'entrée. La malade est affaissée, elle ne peut faire le moindre mouvement dans son lit. Symptômes de péritonite. Développement de gangrène blanche aux deux extrémités inférieures vers la malléole. Mort sept jours après la ponction.

Encéphale, 1.250.

Hypérémie du cerveau et des membranes. Infiltration légère de la pie-mère. Légères adhérences de la pie-mère à la couche corticale, qui tend à se détacher par plaques,

et qui est superficiellement ramollie en un petit nombre de points. Quelques plaques violacées dans l'épaisseur de la couche corticale.

1. III. VII.

38.

Femme. 56. Célibataire. Rentière.

Célibat. 180 J. Asphyxie par suspension.

Santé robuste. Habitudes casanières. Menstruation régulière jusqu'à plus de 50 ans. Depuis plusieurs années, désir immodéré du mariage. Depuis plusieurs mois, quelques actes d'extravagance et de fureur érotique.

Désir du mariage. Provocations obscènes. La malade se dépouille de ses vêtemens. Elle soutient opiniâtrement avoir vu un homme la nuit dans sa chambre. Abattement, pleurs, désespoir à propos de la non satisfaction de ses désirs.

Après quinze jours de séjour dans l'Asile et de traitement, le délire érotique se calme; la malade raisonne parfaitement ; elle travaille, elle compte sur une sortie prochaine. Au milieu de ce calme, elle a une hallucination nocturne ; elle prétend avoir vu un homme dans sa chambre. Peu à peu le délire érotique va croissant. Agitation excessive. La malade, à qui on ne peut faire garder de vêtemens, se livre au désespoir, et, un matin, on la trouve suspendue à une targette de croisée, à l'aide d'un mouchoir.

Tête, — 181, 135, 308, 315, 325. — 1264.
Encéphale, 1.331. — Cervelet, 0.189.
Circonv. ant., 7^{m}.

Hypérémie générale de l'encéphale. — Cervelet très développé. Les lobes postérieurs du cerveau paraissent plus développés proportionnellement que ses autres parties. — État normal de l'appareil utérin.

1.

39.

Femme. 38. Mariée. Cordonnière.

Chagrins domestiques. Coups sur la tête.	240 J.	Gastro-entérite.

Depuis huit mois, dérangement dans les idées. Menstruation irrégulière.

Délire général sans agitation. Tristesse, pleurs, incohérence dans les idées. Refus des alimens. Faiblesse des extrémités inférieures.

Dès l'entrée de la malade, symptômes de gastro-entérite; mort le neuvième jour. Le matin du jour de la mort, le côté gauche paraît paralysé.

Encéphale, 1.297.

Dans plusieurs points de la surface du cerveau, surtout dans la région externe des hémisphères, et à l'extrémité des lobes antérieurs, ecchymoses sous-arachnoïdiennes, avec injection pointillée de la surface corticale. Arachnoïde épaissie, opaque, résistante, le long de la grande scissure interlobaire. Les circonvolutions des lobes antérieurs paraissent avoir perdu de leur consistance. La substance du cerveau est généralement molle, et sablée de sang.

4. VI. 8. 20.

40.

Femme. 48. Mariée. Rentière.

Perte d'un fils. Mère aliénée.	270 J.	Entérite.

Caractère fantasque. — Après la mort de son fils, d'abord sombre et taciturne, elle ne tarde pas à s'agiter. Elle ne garde pas le lit; elle se croit reine d'un grand royaume, elle ne parle que de sa fortune. Insomnie; loquacité jour et nuit. Au bout de six semaines, elle cesse de parler, elle refuse les alimens.

Taciturnité, indocilité, démarche inquiète; elle veut toujours marcher. Elle résiste avec opiniâtreté à toute tentative pour l'observer, pour la déshabiller, pour la mettre au bain. On ne peut qu'avec peine lui arracher quelques paroles insignifiantes. Elle gâte la nuit. — Puis apathie, refus de toute espèce d'aliment et de boisson; la malade ne se soutient qu'avec peine, elle se couche pour ne plus se relever; elle est dans un état comme extatique; la physionomie, le regard surtout exprimant la stupeur. On parvient à lui faire prendre quelques alimens. — Avec les symptômes de la seconde période se manifestent des signes d'entérite. La conjonctive s'enflamme; le marasme s'établit; des escharres se forment, et la malade meurt trois mois après son entrée.

Léger épaississement de l'arachnoïde. Injection de la pie-mère et de la substance cérébrale. (Cerveau incomplètement examiné.)

1. 8.

41.

Femme. 42. Célibataire. Couturière.

— 365 J. Pneumonie chronique.

Il y a trois semaines, elle vient à Rouen, disant que son père est mort. Dès ce moment, on remarquait du désordre dans ses idées. Elle parle d'étouffer sa mère. Elle prétend qu'on veut l'assassiner, et dit qu'elle est prête à sacrifier sa tête. Elle voit et entend des personnes imaginaires, avec lesquelles elle parle.

A l'entrée, physionomie sombre. Réponses brusques et brèves. Elle se refuse aux soins qu'on veut prendre d'elle. Elle laisse ses cheveux en désordre. Elle marche nu-pieds. Elle dit être venue en cabriolet; elle voudrait s'en retourner de même. Elle ne croyait pas être dans une maison publique; elle entend de mauvais propos, et ne conçoit pas

que des religieuses puissent rester là. Agitation, pleurs; de temps en temps refus d'alimens. Elle dit au médecin qu'elle ne veut ni manger, ni boire, ni dormir, et qu'elle veut mourir. De temps en temps elle gâte. Elle se couche à terre. Elle parle de guillotine. Il faut qu'elle en finisse; elle est fatiguée de souffrir. Symptômes de pneumonie chronique. Diarrhée, fièvre, marasme.

Encéphale, 1.125.

Injection de la pie-mère. Léger épaississement des membranes, qui adhèrent fortement à la surface du cerveau, le long du sinus supérieur.

2. 8. IX.

Résumé.

Sur les seize cas de folie mélancolique simple, il en est un (obs. 37) où aucune altération n'a été trouvée dans le cerveau.

Une fois l'altération unique a été une hypérémie simple de tout l'encéphale (obs. 38).

Une fois cette hypérémie simple s'est trouvée associée à l'épaississement des méninges (obs. 40).

Deux fois l'hypérémie, bornée à la pie-mère, était associée, ou à l'induration des deux substances cérébrales (obs. 34), ou à l'épaississement des méninges (obs. 41).

Deux fois l'hypérémie se présentait avec la forme désignée sous le nom d'ecchymoses sous-arachnoïdiennes, et était associée, ou à l'épaississement des méninges (obs. 31), ou à l'induration de la surface cérébrale (obs. 32). Dans les deux cas, il y avait coloration rouge de la couche corticale.

Neuf fois (obs. 26, 27, 28, 29, 30, 33, 35, 37, 39) il y avait ecchymoses sous-arachnoïdiennes, avec injection pointillée de la surface cérébrale, qui, cinq fois, était en

même temps ramollie. Cinq fois aussi, la couche corticale avait une couleur rouge.

Ainsi, quinze fois sur seize, le cerveau a été à sa periphérie dans ses membranes ou dans sa substance, le siége d'une hypérémie.

Onze fois cette hypérémie s'est présentée avec la forme d'ecchymoses sous-arachnoïdiennes.

Neuf fois cette forme d'hypérémie a été associée à une hypérémie spéciale de la surface cérébrale, cinq fois ramollie.

Sept fois la couche corticale offrait, dans toute son épaisseur, une couleur rouge.

Il en est donc de la forme mélancolique comme de la forme maniaque : point d'altération encéphalique particulière qui en soit la condition essentielle et caractéristique.

RÉSUMÉ DU CHAPITRE PREMIER.

FOLIE SIMPLE AIGUE.

Nombre des observations : Hommes, 23; Femmes, 15; deux sexes, 38.
Durée moyenne de la maladie : Hommes, 104 jours ; Femmes, 125 j.
Age moyen des malades : Hommes, 41 ans ; Femmes, 43 ans.
Poids moyen de l'encéphale : Hommes, 1.449 ; Femmes, 1.295.

TABLEAU DES ALTÉRATIONS CÉRÉBRALES.

HOMMES.		FEMMES.		DEUX SEXES.	
8.	16.	1. 8.	8.	8.	24.
VII.	12.	III. 4. VII.	5.	1.	18.
III.	11.	VI. 20.	3.	VII.	17.
I.	10.	V.	2.	III.	16.
2. 4. V. 22.	4.	2. XIII. XVII. 22.	1.	4.	9.
VI. XV. 19.	3.			V. VI.	6.
12. 18.	2.			2. 22.	5.
IX. XII. XIV. 20.	1.			20.	4.
				XV. 19.	3.
				12. XIII. 18.	2.
				IX. XIV. XVII.	1.

La discussion des faits de folie aiguë se manifestant par l'état maniaque et par l'état mélancolique, a amené cette conclusion, que ni l'un ni l'autre de ces états, ne peut être considéré comme essentiellement et exclusivement dépendant d'une altération encéphalique particulière déterminée.

Il a, de plus, été facile de reconnaître qu'il y a analogie aussi grande que possible, sinon parfaite, entre les altérations cérébrales constatées dans ces deux états sous le double point de vue de la nature et de la fréquence relative.

La distinction de la folie aiguë en maniaque et mélancolique, n'est donc pas légitimée par l'anatomie pathologique.

Il reste maintenant à rechercher s'il y a, pour la folie aiguë considérée en général, et indépendamment de la forme du délire, une altération cérébrale unique, constante et essentielle. Les faits répondent négativement.

Si l'on résume, en les classant, les documens nécroscopiques fournis par les trente-huit observations de folie aiguë, on arrive aux résultats suivans :

Une fois l'altération unique a été une hypérémie simple de tout l'encéphale.

Quatre fois cette altération s'est trouvée associée, ou à l'épaississement des méninges, ou à l'infiltration sous-arachnoïdienne, ou à la coloration rouge de la couche corticale.

Deux fois, l'hypérémie bornée à la pie-mère, était associée, ou à l'épaississement des méninges, ou à l'induration des deux substances cérébrales.

Six fois, l'hypérémie existait sous la forme d'ecchymoses sous-arachnoïdiennes, et était associée à une ou à plusieurs des altérations suivantes : épaississement des méninges, infiltration sous-arachnoïdienne, dureté ou mollesse des deux substances cérébrales, induration de la surface cérébrale. Trois fois il y avait coloration rouge de la couche corticale.

Vingt-trois fois il y avait, entre autres altérations cérébrales, celle qui est désignée sous le nom d'ecchymoses sous-arachnoïdiennes, avec injection pointillée de la surface cérébrale, dix-sept fois ramollie. Douze fois la couche corticale était rouge.

Une fois il y a eu absence complète d'hypérémie, et existence des altérations suivantes : Épaississement considérable des méninges, infiltration sous-arachnoïdienne, et induration générale très prononcée de l'encéphale.

Une fois il y a eu absence complète de toute altération,

En résumé, trente-six fois sur trente-huit, le cerveau a été à sa périphérie dans ses membranes, ou, dans sa substance, le siége d'une hypérémie: sept fois sous la forme simple; vingt-neuf fois sous la forme d'ecchymoses sous-arachnoïdiennes; vingt-trois fois sous la forme d'ecchymoses sous-arachnoïdiennes, avec injection pointillée de la surface cérébrale; dix-sept fois sous cette dernière forme, avec ramollissement de cette surface. Seize fois la couche corticale était colorée en rouge.

Ainsi, non-seulement il ne s'est pas rencontré une altération encéphalique constante et caractéristique commune à tous les cas, qui puisse être considérée comme la condition organique matérielle de l'existence de la folie aiguë; mais encore, il s'est trouvé un cas où n'existait aucune altération encéphalique quelconque, et plusieurs cas où les altérations constatées étaient sans valeur spéciale.

Il faut donc conclure que l'état pathologique de l'encéphale qui correspond pendant la vie aux manifestations symptomatiques de la folie aiguë, est de nature à ce qu'il soit possible qu'aucune trace matérielle de cet état ne subsiste après la mort.

Quelle valeur, dès-lors, assigner aux altérations encéphaliques constatées?

A la vérité, aucune de ces altérations, prise isolément, ne peut être considérée comme exprimant l'état pathologique de l'encéphale, qui correspond aux manifestations psychiques anormales; mais, examinées dans leur ensemble, ces altérations peuvent donner une idée du caractère pathologique qui doit être assigné à cet état.

En effet, la fréquence des altérations hypérémiques de la périphérie cérébrale dans la folie aiguë, fréquence telle que, sous une forme ou sous une autre, cette altération n'a manqué que deux fois sur trente-huit cas, ne permet pas de douter que l'état de l'encéphale qui correspond à la folie

aiguë, ne soit étroitement lié avec l'hypérémie, et cela d'autant mieux, qu'il est permis de supposer, avec toute vraisemblance, que l'hypérémie existait pendant la vie même dans les deux cas où il n'en subsistait aucune trace après la mort.

Cette hypérémie, en raison de sa forme la plus habituelle, l'ecchymose, qui représente une injection sanguine des vaisseaux non apparens dans l'état normal et même dans l'état de congestion simple, et en raison de son association très fréquente, d'une part, avec l'épaississement des méninges; d'autre part, avec le ramollissement superficiel de la couche corticale, se rapproche autant que possible de celle qui caractérise pendant la vie et après la mort les congestions sanguines actives.

La fréquence de la coloration rouge de la couche corticale, altération réellement différente de l'hypérémie simple, vient encore confirmer cette vue.

Une légitime induction peut donc faire sortir des faits cette autre conclusion : qu'il y a en général, pendant la vie, coexistence d'une congestion sanguine active à la surface du cerveau, avec les phénomènes symptomatiques de la folie aiguë ; et cet enseignement fourni par l'anatomie pathologique du cerveau dans la folie aiguë, n'est ni sans valeur, ni sans importance, sous le double point de vue de la théorie et de la pratique.

En comparant les différences offertes par les altérations avec les diverses circonstances qui ont précédé la mort, on arrive à reconnaître qu'il y a eu, jusqu'à un certain point, rapport d'intensité et d'étendue, entre les symptômes pendant la vie, et les altérations après la mort. Ainsi, dans les observations 36, 38, le délire était partiel, fondé sur le phénomène de l'hallucination, et aurait pu être considéré comme caractérisant une monomanie. Les altérations étaient nulles, car l'hypérémie, dans l'observa-

tion 38, peut être en grande partie attribuée à l'asphyxie qui a causé la mort.

Au contraire, dans les observations 27, 29, 30, 33, 37, pour l'état mélancolique ; 6, 7, 9, 11, 12; 14, 15, 16, 18, 19, 23, 25, pour l'état maniaque, à un désordre très profond et très étendu de la vie psychique correspondaient des altérations encéphaliques très caractérisées.

Il faut toutefois reconnaître que l'état maniaque et l'état mélancolique avaient existé dans toute leur intensité, chez des malades dont le cerveau a été trouvé, ou parfaitement sain, ou très légèrement altéré (obs. 4, 36, 38).

Indépendamment de ces résultats généraux, les observations de folie aiguë ont fourni quelques particularités qui méritent d'être remarquées.

Obs. 16. Le délire prend, vers les derniers temps de la maladie, le caractère du délire de la méningite; il y a décollement de la pie-mère ecchymosée, en même temps qu'injection pointillée et ramollissement superficiel de la couche corticale.

Obs. 5. Il y a délire fébrile symptomatique d'un érysipèle phlegmoneux de la peau de la face et du crâne, perte de la parole et coma. On ne trouve, pour expliquer cet état, qu'une hypérémie considérable.

Obs. 27. Parmi les symptômes apparaît un embarras léger et fugitif de la parole. Le séjour du malade à l'Asile n'a été que de treize jours. Il y a ramollissement superficiel de la couche corticale dans un petit nombre de circonvolutions des lobes antérieurs.

Obs. 29. Plusieurs fois on a constaté de la rigidité dans les membres, et la parole a paru quelquefois embarrassée. Mollesse de la surface cérébrale, de la voûte, de la cloison, de la surface cérébelleuse.

Obs. 21. La femme qui est le sujet de cette observation

avait offert, dans une première attaque, un léger embarras de la parole, et néanmoins avait guéri. Pendant une courte période, elle a éprouvé quatre accès de folie maniaque. L'embarras de la parole ne se manifeste pas durant l'agitation excessive du dernier accès : mais la malade succombe en offrant les symptômes d'une congestion cérébrale, dont on retrouve les traces après la mort, et de plus on constate le décollement de la pie-mère ecchymosée.

Obs. 8 et 11. Altération très profonde de l'intelligence ; mollesse de la couche corticale.

Obs. 22. La femme qui est le sujet de cette observation était atteinte pour la quatrième fois de folie ; le premier accès, qui remontait à l'âge de 22 ans, avait été séparé du dernier par un intervalle de 28 ans ; il y avait atrophie du cerveau.

Obs. 18 et 33. Odeur putride de l'encéphale à sa surface et dans sa profondeur, coïncidant avec la gangrène de diverses parties du corps.

Obs. 38. Délire érotique partiel ; érotomanie ; monomanie érotique. Point d'altérations encéphaliques. Cervelet très volumineux, 189 grammes ; l'encéphale pesant 1.331.

Obs. 32. Le délire n'est pas général. Les idées de famille et de mariage sont celles qui ont la plus grande part dans le délire. Le malade est très circonspect dans ses paroles et dans ses actions. Cervelet très petit, 136 grammes ; l'encéphale pesant 1.632. Régions pariétales du cerveau très développées.

Obs. 30. Aversion extraordinaire pour la vie. Obstination désespérée dans les efforts pour se faire du mal et se suicider. Intégrité de la faculté de raisonner et des facultés affectives. Altérations très prononcées à la surface des régions moyennes supérieures et latérales des hémisphères. Intégrité des lobes antérieurs et postérieurs.

CHAPITRE II.

FOLIE CHRONIQUE.

§ 1er. — *Débilité intellectuelle.*

Nombre des observations : Hommes, 5 ; Femmes, 4 ; deux sexes, 9.
Durée moyenne de la maladie : Hommes, 2827 jours; Femmes, 4961 j.
Age moyen des malades : Hommes, 63 ans ; Femmes, 55 ans.
Poids moyen de l'encéphale : Hommes, 1.402 ; Femmes, 1.216.

TABLEAU DES ALTÉRATIONS CÉRÉBRALES.

HOMMES.		FEMMES.		DEUX SEXES.	
8.	4.	12. XVII.	3.	8.	5.
11. XV.	2.	1. 2. 4. V. 8. IX. XIV. XV. 21.	1.	12. XVII.	4.
1. 4. 12. XVII.	1.			XV.	3.
				1. 4. 11.	2.
				2. V. IX XIV. 21.	1.

42.

Homme. 81. Marié. Tailleur.

— 1395 J. Anévrisme du cœur.

Depuis six mois, affaiblissement progressif des facultés intellectuelles. Cet homme avait été très passionné pour les plaisirs de l'amour, jusque dans un âge très avancé.

A l'entrée, affaiblissement de l'intelligence, sans incohérence, sans agitation. Symptômes de maladie du cœur qui amènent la mort.

Encéphale, 1.189. — Cervelet, 0.160.

Épaississement avec opacité des membranes cérébrales dans la région de la voûte. Anfractuosités larges ; circonvolutions minces offrant des dépressions profondes ; lobes antérieurs courts et pointus. Substance blanche et grise fermes. Ventricules latéraux dilatés.

8. XV. XVII.

43.

Homme. **50.** **Marié.** **Ouvrier.**

— 2280 J. Hypertrophie du cœur.

A l'entrée, agitation maniaque de courte durée. Depuis plus de cinq ans, calme, travail habituel. Léger affaiblissement de l'intelligence. Irascibilité. Symptômes d'hypertrophie du cœur. Fréquens accès d'asthme. Mort dans un de ces accès.

Tête, 560. — 188. 140. 300. 345. 340. — 1313.

Encéphale, 1.475.

Longueur du lobe antérieur. . . 50 millim.

Léger épaississement des membranes, avec opacité opaline correspondant aux anfractuosités. Hypérémie de la substance blanche. Fermeté des deux substances.

4. 8. XV.

44.

Homme. **78.**

2555 J. Maladie du cœur.

Ce malade, dont l'affection mentale avait été désignée sous le nom de démence, ne m'a offert aucun symptôme de trouble intellectuel, pendant plusieurs années que je l'ai observé. Il paraissait avoir une intelligence fort ordinaire. Symptômes d'obstacle à la circulation. Anévrisme du cœur. État anémique.

Tête, — 194. 152. 335. 356. 388. — 1425.

Encéphale, 1. 538.

Os du crâne très épais. Dure-mère très adhérente aux os. Membranes et substances cérébrales remarquables par leur extrême paleur et leur état exsangue. A la surface de la cloison des ventricules, du côté gauche, existe une petite tumeur lenticulaire d'un tissu comme squirrheux, situé au-dessous de la membrane séreuse.

45.

Homme. 45. Célibataire. Aucune.

— 3465 J. Gastro-entérite.

Le malade était à l'hôpital de Dieppe, depuis son enfance.

Faiblesse des facultés intellectuelles. Calme habituel. Travail. Gastro-entérite des plus intenses; dix-sept jours avant sa mort, symptômes fébriles.

Encéphale, 1.410.

Arachnoïde légèrement épaissie dans quelques points de la convexité des hémisphères. Injection vive de la pie-mère, sur les parties latérales et moyennes des hémisphères. Vaisseaux de la pie-mère épaissis, dilatés, résistants. Substance cérébrale généralement injectée.

1. 8. 12.

46.

Homme. 65. Marié. Cordonnier.

— 4443 J. Scorbut.

Faiblesse intellectuelle. Le malade se plaint sans cesse de sa santé, qui est réellement mauvaise. Il parle sur un ton lamentable. Il est triste. Il se trouve malheureux, et croit toujours qu'il va mourir. Il mange peu, et ne se décide que difficilement à prendre de l'exercice. Point de délire, calme. Affection scorbutique bornée aux gencives pendant plusieurs années. Deux mois avant la mort, le scorbut se généralise, et entraîne le marasme.

Encéphale, 1.400.

Très légère opacité des membranes. Anémie de l'encéphale. Lobes antérieurs courts et obtus.

8. 11.

47.

Femme.	49.	Mariée.
—	2298 J.	Maladie du cœur.

Tous les deux ou trois mois, la malade, pendant plusieurs jours, se montre irascible, querelleuse, loquace, indocile. Dans les intervalles, calme et raison. Intelligence faible. Accès fréquents de dyspnée, souvent avec perte de connaissance. Affaiblissement graduel. Elle meurt dans un accès de dyspnée.

Encéphale, 1.125.

Hypérémie générale de l'encéphale. Quelques ecchymoses sous-arachnoïdiennes. Substance cérébrale ferme, plus ferme dans l'hémisphère droit. Atrophie du cerveau.

1. V. XV. XVII.

48.

Femme.	58.	Mariée.
Chagrins domestiques.	2980 J.	Maladie du cœur.

Intelligence faible. Légère agitation à la suite du départ de son mari pour l'armée. Depuis le moment où je l'ai observée, c'est-à-dire depuis six ans, point de symptômes d'aliénation mentale, autre que l'affaiblissement de l'intelligence. Travail habituel. Maladie du cœur, ossification de l'aorte.

Tête, 498.—168. 130. 275. 315. 325.—1213.

Encéphale, 1.115.

Léger épaississement des membranes. Adhérence peu étendue à la surface de deux circonvolutions du lobe antérieur droit. Amincissement et pâleur de la couche corticale. Anfractuosités larges dans la région pariétale supérieure. Granulations de la surface ventriculaire. Dureté de la substance blanche qui forme la paroi des ventricules.

8. IX. 12. XVII. 21.

49.

Femme. 50. Mariée. Domestique.

— 5075 J. Tubercules.

Faiblesse intellectuelle. Calme habituel. Travail. Marasme par suite d'affection organique du ventre, dont le siége est rapporté au foie.

Encéphale, 1.130.

Pâleur et amincissement de la couche corticale. Légère dilatation des ventricules. Dureté de la substance blanche. Atrophie du cerveau.

Tubercules dans le foie, les poumons, le mésentère.

12. XIV. XVII.

50.

Femme. 64. Mariée. Ouvrière.

— 9490 J. Anévrisme du cœur.

Léger affaiblissement de l'intelligence. Alternatives de calme et d'agitation. Pendant le calme, raison à peu près intacte, et travail. Maladie du cœur qui, par ses progrès, amène la mort.

Tête, — 185. 135. 322. 373. 377. — 1392.

Encéphale, 1.496.

Légère injection des membranes. Couche corticale pâle. Légère injection de la substance blanche.

2. 4. 12.

Résumé.

Chez tous les individus compris dans cette catégorie, il n'y avait ni hallucinations, ni idées fixes, ni incohérence. Chez le plus grand nombre, l'état de l'intelligence différait à peine de celui qui est considéré comme normal. Chez

les sujets des obs. 48 et 49, l'affaiblissement de l'intelligence était plus prononcé.

Sur les neuf cas, deux fois (obs. 44. 46), altérations nulles; deux fois (obs. 45. 50), altérations hypérémiques simples ; une fois (obs. 43), induration des deux substances associée à des altérations de peu de valeur; quatre fois (obs. 42. 47. 48. 49), le cerveau paraît sensiblement diminué de volume, et en même temps sa consistance est plus ou moins généralement augmentée.

L'hypérémie a été constatée quatre fois sur neuf cas; trois fois sous la forme simple (dans tout l'encéphale, une fois; dans la pie-mère et la substance blanche, une fois; dans la substance blanche, une fois); une fois sous la forme d'ecchymoses simples.

La décoloration de la couche corticale a été constatée quatre fois; elle a coïncidé deux fois avec l'hypérémie : dans tout l'encéphale, une fois; dans la pie-mère et la substance blanche, une fois.

---

§ 2. — *Persistance, à un degré plus ou moins prononcé, de l'état maniaque ou mélancolique.*

Nombre des observations : Hommes, 16; Femmes, 12; deux sexes, 28.
Durée moyenne de la maladie : Hommes, 2327 jours; Femmes, 1181 j.
Age moyen des malades : Hommes, 46 ans; Femmes, 50 ans.
Poids moyen de l'encéphale : Hommes, 1.395; Femmes, 1.231.

TABLEAU DES ALTÉRATIONS CÉRÉBRALES.

HOMMES.		FEMMES.		DEUX SEXES.	
8. 12.	11.	XVII.	6.	8. 12.	16.
XV.	5.	8. 12.	5.	XVII.	9.
1. 4.	4.	1.	4.	1. XV.	8.
XIII. XIV. XVII. 19. 22.	3.	2. XV.	3.	4.	6.
		4. V. XIV.	2.	XIV.	5.
2. III. V. VII. XVI.	1.	III. VI. XIII. 19. 20. 22.	1.	2. XIII. 19. 22.	4.
				V.	3.
				III.	2.
				VI. VII. XVI. 20.	1.

51.

Homme. 46. Célibataire. Contre-maître.

Chagrin à propos d'infirmité. 365 J. Hémorrhagie de l'estomac.

Il y a un an, fracture du bras et de la jambe. Chagrin violent à propos de l'interruption de ses travaux, affaiblissement de la mémoire, accès d'aliénation, avec intervalles lucides. Quinze jours avant l'entrée, taciturnité, immobilité, regard fixe. Mécontentement quand on l'interroge. La nuit, agitation, délire général.

Délire incohérent, agitation, insomnie. Évacuations involontaires. Embarras de la parole. Le malade reste constamment couché. Développement d'escharres. Le malade arrache les pansemens, déchire tout ce qu'il trouve sous sa main, il se jette en bas du lit. Amaigrissement, marasme. Le délire devient calme. Perte de la connais-

sance. Incohérence complète. Paroles tronquées, embarras de la prononciation. Diarrhée. Mort subite.

Encéphale, 1.312.

Épaississement, opacité, tenacité des membranes cérébrales, dans les deux tiers antérieurs des hémisphères. Infiltration séreuse de la pie-mère. Couche corticale pâle. Consistance des deux substances ferme. Injection et dilatation des vaisseaux de la substance blanche. Dilatation considérable des ventricules latéraux remplis de sérosité transparente.

Estomac renfermant une grande quantité de sang ; membrane muqueuse stomacale rouge et infiltrée de sang vers l'orifice duodénal. Foie décoloré.

4. 8. 12. XV. 22.

52.

Homme. 39. Célibataire. Ouvrier.

— 705 J. Entérite.

Agitation, loquacité, incohérence, insomnie. Symptômes d'entérite. Dépérissement. Deux congestions cérébrales. Marasme.

Encéphale, 1.382.

Circonvolution antérieure... 8^m 5
Couche corticale..... A. 2^m P. 3^m à 4^m

Hypérémie de la pie-mère et de la substance blanche.

2. 4.

53.

Homme. 31. Célibataire. Tourneur.

Ivrognerie.
Deux cousins germains aliénés. 730 J. Entérite chronique.

A l'époque de son entrée, malade depuis trois mois. Plusieurs tentatives de suicide. Mélancolie. Abcès scrophuleux à la cuisse. Après huit mois de séjour, il sort

guéri. De nouveau, il se livre à l'ivrognerie, et retombe malade.

Mélancolie, abattement. Incohérence dans les idées. Symptômes de gastro-entérite quatre mois avant la mort.

Encéphale, 1.296. — Cervelet, 0.167.

Léger épaississement de l'arachnoïde le long du bord supérieur des hémisphères. Infiltration légère de sérosité dans la pie-mère. Ventricules latéraux légèrement dilatés. Substance corticale pâle. Substance blanche ferme, sablée de sang pâle.

4. 8. 12. XIV. 22.

54.

Homme. 37. Célibataire. Vannier.

— 790 J. Entérite chronique.

Point de renseignemens; amené de la prison d'Yvetot.

Il ne se trouve pas malade. Il est doux, docile. Il parle peu. Il répond en souriant à toutes les questions qu'on lui adresse. Si on lui demande pourquoi il a été mis en prison, sa figure s'assombrit et il ne répond rien. Immédiatement après, à toute autre question il répond et reprend sa serénité. Les plus vives instances ne peuvent le déterminer à dire le motif qui l'a fait mettre en prison. Un jour il dit : « Ce motif ne peut ni se dire ni s'écrire ; il ne peut que se concevoir. » Le malade devient plus triste, et cesse de parler. On ne peut obtenir de lui aucune réponse. Il fait de grandes difficultés pour prendre de la nourriture, et refuse quelquefois tout aliment pendant un jour. On obtient de lui quelques rares paroles. Il mange bien. Il travaille un peu. Deux mois avant la mort, il est moins triste, il parle bien, il désire sortir. Il déclare que le motif qui l'a fait conduire à Saint-Yon, et qu'il prétend avoir déjà avoué, c'est qu'il se croyait possédé par le diable.

Un mois avant la mort, diarrhée, mouvement fébrile, marasme rapide.

Tête, 540. — 188. 135. 300. 315. 330. — 1268.
Encéphale, 1.140.

Les circonvolutions sont minces, les anfractuosités larges dans la moitié antérieure des hémisphères. Les substances blanche et grise sont fermes. Le ventricule droit est oblitéré au devant du corps strié par des adhérences celluleuses. — Tubercules pulmonaires.

XV. XVII.

55.

Homme. 34. Célibataire. Tisserand.

Revers de fortune. 922 J. Congestion cérébrale.

Taille élevée, constitution athlétique.

Il y a plusieurs années, deshérité par une de ses tantes, il tombe malade. De temps à autre, actes de fureur.

Stupeur, immobilité des traits du visage. Mutisme. Engourdissement. Le malade mange seul. Point d'évacuations involontaires. Une seule fois il dit quelques paroles à sa mère, qui était venue le voir et qu'il avait parfaitement reconnue. Après cette visite, il retombe dans sa stupeur et son mutisme habituels. Il est atteint d'hypertrophie du cœur, et ses jambes s'œdématient. Il succombe à une congestion cérébrale.

Tête, — 206. 152. 334. 360. 385. — 1437.
Encéphale, 1.702.

Épaississement et hypérémie des membranes. Ecchymoses sous-arachnoïdiennes, avec injection pointillée et ramollissement partiel dans quelques circonvolutions des parties latérales moyennes des hémisphères. Décoloration de la substance grise. Mollesse de la couche corticale des lobes moyens, à leur partie inférieure.

Les hémisphères ont une longueur considérable. Les

lobes postérieurs dépassent de 30 millimètres le cervelet, et s'infléchissent en bas.

VII. 8. 12. 19.

56.

Homme. **72.**

— 1101 J. Bronchite.

Amené de la prison de la ville.

Habituellement sombre, engourdi, taciturne. Il est très irascible. A la moindre contrariété, il frappe. Ton brusque, provoquant. Réponses grossières. De temps en temps, il s'agite, s'emporte. Il demande sa sortie. « Je ne suis pas malade, s'écrie-t-il avec colère. Rendez-moi ma liberté. Je ne sais pas pourquoi vous me retenez ici. » Souvent il parle seul. Un jour, il s'embusque dans un coin, et donne un soufflet à un interne. Symptômes de bronchite. Suffocation.

Encéphale, 1.385.

Épaississement considérable avec opacité des membranes dans les trois quarts antérieurs des parties supérieures et latérales des hémisphères. Injection vive des membranes, dans les parties latérales au-dessous de la scissure de Sylvius. Pâleur, couleur jaune sale de la couche corticale, qui est ramollie dans trois ou quatre circonvolutions des parties latérales des hémisphères, et qui est superficiellement indurée dans les autres régions. La substance blanche a une couleur grisâtre. Les anfractuosités cérébrales sont larges en plusieurs points, et la pie-mère est infiltrée de sérosité.

V. 8. 12. XIII. 19. 22.

57.

Homme. **31.** **Célibataire.** **Domestique.**

Revers de fortune.
Deux cousins aliénés. 1355 J. Fièvre typhoïde.

Depuis dix jours, changement dans le caractère, qui devient brusque et difficile. Il est pris de frayeur, et croit

qu'on a voulu l'assassiner, résultat d'une hallucination. Idées de grandeur ; après Dieu, il est le plus puissant. Irascibilité, menaces de violences, insomnie, inappétence. Cris dans la nuit.

A l'entrée, hallucinations de l'ouïe. Il prétend que Dieu lui a défendu de travailler. Il le lui a dit là, quand il était assis sur la pierre. Il lui a dit aussi qu'il y a trop de monde sur la terre. Il fait la volonté de Dieu. Il est le premier homme que Dieu a créé. Il n'est pas jeune : il a vingt-huit mille années et quinze jours. Il existait avant le ciel et la terre. Il serait nécessaire, pour se sauver, de lui obéir ; la terre s'est créée toute seule pour obéir à Armand. (C'est son nom de baptême.) Il se dit faible, quoiqu'il soit grand et fort, et mangeant bien. Il refuse de travailler. Il paraît en vouloir beaucoup au médecin. Quand le médecin est à une distance assez grande, il lui adresse des injures. Sa voix baisse à mesure que le médecin se rapproche ; puis, quand le médecin s'approche tout-à-fait, il prétend que ce n'est pas au médecin qu'il s'adresse, que ce n'est pas de lui qu'il parle ; c'est d'un autre qu'il ne peut désigner. — Il prétend que le médecin a coupé le cou à sa propre femme, avec une serpe. « Peut-être voulez-vous m'en faire autant, lui dit-il. — Oui, je vous dis que vous avez coupé le cou à votre femme, avec une serpe. Ah ! vous ne vous rappelez pas votre femme ! » — Il parle seul. Il est sombre, triste, timide, paresseux. Plusieurs fois on le décide au travail, par la crainte des bains.

Huit mois avant la mort, le délire a perdu de son activité. Le malade n'est plus le Père éternel. Il est comme les autres hommes. Il travaille. Il parle de sortir. Toutefois, dans ses lettres, il ne signe que son nom de baptême. Il est visité par sa mère, qu'il reconnaît et qu'il voit avec plaisir. L'intelligence paraît affaiblie.

Symptômes de fièvre typhoïde ; perforation intestinale.

« *A Madame Élizabeth, demeurant à... Veuve... Journalière.*

« Je voue écrie pour que vous veniez me cherché de suite. Ils m'ennuis voila là 2me fois que je vous envois de mais nouvelles et je ne vous : et pas encore revu je vous écxite à veni

« Je vous salue Élizabet ma mére.... Je mapel par mon non Armand....., dans Seintiniion près de Rouen au bou du pont de piaire ver Elbeuf..... »

Encéphale, 1.590.

Hauteur du lobe moyen	54 mill.
Hauteur de l'hémisphère, de la scissure de Sylvius au sommet	65
Épaisseur des circonvolutions dans la région syncipitale (maximum).	28
Épaisseur de la circonvolution horizontale du lobe antérieur	18

La couche corticale est pâle. La substance blanche est ferme, très sablée de sang pâle.

La région supérieure moyenne des hémisphères est large et haute ; les circonvolutions y sont épaisses, quoique la largeur des anfractuosités semble témoigner, en plusieurs points, d'un travail commençant d'atrophie. Le lobe sphénoïdal est bas et petit. Les circonvolutions des lobes antérieurs sont volumineuses. Les circonvolutions de l'extrémité postérieure des hémisphères sont petites. Ces extrémités se terminent en pointe, et, à une distance de quatre-vingts millimètres de cette pointe, les hémisphères se renflent tout-à-coup d'une manière considérable du côté de la convexité.

58.

Homme. 58. Célibataire. Officier.

— 1617 J. Congestion cérébrale.

Incohérence, agitation fréquente et de courte durée. Humeur chagrine, difficile; emportements fréquents. Idée exagérée de son importance. Réclamations de ses droits. Hallucinations. Croyance aux sorciers. Il vide son pot de chambre dans sa paillasse, pour les chasser. Il éprouve des symptômes de congestion cérébrale : face colorée, marche chancelante, parole embarrassée; et il meurt en quelques heures.

Encéphale, 1.343.

Épaississement et opacité de l'arachnoïde et de la pie-mère dans toute la convexité des hémisphères. La pie-mère des anfractuosités a acquis une grande épaisseur, et est opaque. Les vaisseaux sont volumineux, épaissis. Une granulation osseuse du volume d'une lentille existe dans la pie-mère d'une anfractuosité. Circonvolutions minces, paraissant très nombreuses. Décoloration de la couche corticale, qui a une couleur fauve et peu de consistance. Légère hypérémie des membranes et des deux substances.

1. 8. 12. 19.

59.

Homme. 69. Marié. Berger.

— 2555 J. Pleuro-pneumonie.

Idées de richesse, de puissance. Hallucinations de l'ouïe. Agitation continuelle. Cris, menaces, incohérence.

Encéphale, 1.312.

Léger épaississement des membranes. Pâleur de la surface corticale et de la couche corticale, dans toute son épaisseur; la couche interne se confondant avec la subs-

tance blanche. Induration de la surface corticale. Dureté des deux substances.

8. 12. XIII. XV.

60.

Homme. 42. Célibataire. Cultivateur.

— 2555 J. Cancer de l'estomac.

Faiblesse de l'intelligence. Délire roulant sur des idées religieuses. Caractère difficile. Accès intermittens de fureur. Dérangement fréquent des digestions. Symptômes de cancer de l'estomac, devenus évidens six mois avant la mort. Marasme. Affaissement.

Encéphale, 1.204.

Grande quantité de sérosité trouble dans la cavité arachnoïdienne. Les hémisphères cérébraux sont considérablement affaissés, et offrent, de chaque côté, une dépression notable. Léger épaississement de l'arachnoïde. Pâleur remarquable de la surface cérébrale. Les circonvolutions sont petites, et les anfractuosités peu profondes, surtout dans les lobes antérieurs. Les ventricules latéraux sont considérablement dilatés; ils ont perdu leur forme, et sont comparables à des poches arrondies. La membrane ventriculaire est un peu épaissie; les vaisseaux subjacens sont dilatés, apparens et légèrement injectés.

Cancer de l'estomac, du pancréas et du foie.

8. 12. XVII.

61.

Homme. 37. Célibataire. Cultivateur.

— 3285 J. Marasme.

Affaiblissement des facultés intellectuelles. Agitation fréquente. Souvent le malade se frappe; il s'est arraché tous les cheveux. Quelquefois, actes de violence. Marasme.

Encéphale, 1.515. — Cervelet, 0.175.

Arachnoïde épaissie dans la région supérieure latérale et moyenne des hémisphères. L'extrémité des deux lobes antérieurs est comme tronquée vers la face inférieure et le bord externe ; la ligne qui limite la surface cérébrale dans cette partie, est une courbe rentrante qui forme comme une sorte de fosse, dans laquelle est reçue une saillie en relief de la voûte des orbites. Cette surface est bornée, en dedans, par une saillie que constitue la partie du lobe antérieur sur laquelle s'appuie le nerf olfactif, et qui repose sur la lame de l'ethmoïde ; cette saillie forme, avec celle du côté opposé, un renflement considérable, intermédiaire aux deux dépressions latérales. Les circonvolutions des deux régions déprimées, sont tellement effacées, que les anfractuosités n'ont pas une ligne de profondeur, et ne sont, en quelque sorte, qu'indiquées par une rainure étroite et superficielle. Les autres circonvolutions sont, en général, volumineuses, pressées les unes contre les autres. La substance cérébrale est ferme, généralement injectée. La couche corticale est d'un gris pâle.

8. 12. XV.

62.

Homme. 40. Marié. Commis.

— 3650 J. Hémorrhagie cérébrale.

Ce malade avait subi plusieurs jugemens pour vol.

Lors de son entrée à l'Asile, il y a près de dix ans, il était atteint de manie ; il fut interdit. Après plusieurs mois de séjour, il était devenu tranquille, et paraissait jouir de toute sa raison.

Vain, menteur, il se plaît à composer de méchans vers qu'il admire, et à écrire sa vie, dans laquelle il dissimule tous ses égaremens, et accuse sa femme. Dans une de ses lettres, il s'accuse d'avoir eu la bassesse de voler. Pendant

son séjour à l'Asile, il a commis plusieurs vols. Rusé, adroit, audacieux, il s'est évadé plusieurs fois. Deux fois, en mai 1835, il s'est évadé, emportant divers objets dérobés. Il avait annoncé, à l'avance, qu'il se sauverait, et il avait déjoué toutes les mesures de surveillance. Sorti de la maison, il vendait ce qu'il avait emporté; il mendiait, il faisait l'épileptique pour exciter la compassion des passans. Après sa dernière évasion, on le tint étroitement enfermé. Il se livre alors à toutes sortes d'actes déraisonnables, offrant tous les symptômes de la manie furieuse; déchirant tout, chantant, vociférant, se dépouillant de ses vêtemens; ayant des attaques d'épilepsie qui parurent simulées. Trouvé mort, un matin, dans sa cellule.

Encéphale, 1.535.

Sang liquide et coagulé dans la pie-mère, au-dessus du mésolobe. Épaississement des membranes, le long du bord supérieur des hémisphères; quelques adhérences à la substance corticale, vers le milieu de ce bord, peu nombreuses, peu étendues. Pie-mère congestionnée. Substance cérébrale injectée.

1. 8.

63.

Homme. 77. Marié. Aubergiste.

Ivrognerie. 4380 J. Hydrothorax.

Ivrognerie, excès de table. Depuis qu'il était aliéné, il volait, dans son auberge, et lui-même et les étrangers. Accès fréquens de colère.

Ce malade se plaint sans cesse de tout le monde et de tout. Il est sans cesse en réclamation à propos des alimens qui ne satisfont jamais son excessive gourmandise. Il accuse sa femme et ses enfans de l'avoir volé et emprisonné. Il voudrait toujours réclamer auprès du procureur du roi.

Il est extrêmement sale. Il ramasse tout ce qu'il trouve, surtout des matières alimentaires, et en remplit ses poches. Il est parvenu plusieurs fois à se procurer des alimens, et même de l'eau-de-vie, en établissant des correspondances au dehors, par-dessus les murailles. Le malade a de fréquentes indigestions. Il est atteint d'hypertrophie du cœur, et de fréquens catarrhes pulmonaires. Il meurt d'un hydrothorax double.

Tête, — 180. 144. 347. 328. 372. — 1371.

Encéphale, 1.210.

Sinus gorgés de sang. Arachnoïde cérébrale et pie-mère épaissies, opaques, tenaces, s'enlevant d'une seule pièce dans les deux tiers antérieurs de l'étendue des hémisphères. Vaisseaux de la pie-mère injectés. La couche corticale est extrêmement pâle dans sa portion la plus interne, où elle ne diffère que par une faible nuance jaunâtre de la substance blanche. La substance cérébrale est généralement ferme.

Les lobes antérieurs des hémisphères depuis la scissure de Sylvius, s'atténuent en pointe aiguë; ils ont un très petit volume absolument et surtout relativement aux lobes moyens, qui sont renflés et forment une saillie à courbe très convexe, les lobes antérieurs ayant la forme d'un cône.

8. 12. XV. XVII.

64.

Homme. 37. Célibataire. Fileur.

Ivrognerie. 4380 J. Hypertrophie du cœur.

Ce malade est habituellement calme, et raisonne assez bien, quoique peu intelligent. Si on lui parle religion, il s'anime, et déraisonne complètement sur ce sujet. Il se croit l'ange Gabriel; il émet les idées les plus étranges sur l'état de la femme, et il fait intervenir dans tout cela le soleil. Il parle avec volubilité sur ce sujet, puis il re-

prend ses occupations. Il s'irrite facilement. Il a eu des hallucinations. Deux mois avant sa mort, l'hypertrophie du cœur, dont il est depuis long-temps affecté, fait des progrès, et cause la mort par asphixie.

Encéphale, 1.343. — Cervelet, 0.179.

Injection de la pie-mère et de la substance cérébrale.

I.

65.

Homme. 35. Célibataire. Elève en pharmacie.

— 4745 J. Gastro-entérite.

Agitation maniaque intermittente, dont la durée est de un à deux mois, et qui se reproduit deux ou trois fois par an. Idées de grandeur, d'importance politique, de persécutions, de détention arbitraire. Correspondance avec de grands personnages. Refus de médicamens. Hallucinations de l'ouïe; il croit qu'on l'insulte. Dans les derniers temps, l'agitation devient habituelle. Symptômes de fièvre typhoïde, forme adynamique. Mort.

1826. — « *A M. Casimir Périer, à la Chambre des Députés.*

« Révérentissime (Violet.)

« C'est pour vous avertir de ma conduite. Chacun dans ses foyers. Je dois me conformer aux circonstances critiques, avec fermeté, et prudence. Cessez ? donc de faire des cancans sur ma naissance; fils d'un père sévère, d'une des bonnes familles d'Europe. Nous prenons part à la diplomatie. Je suiverai les conseils d'une illustre polonnaise qui m'a demandé mon couvert. Je suis avec le plus profond respect, et la plus parfaite considération, etc. »

« P. E. Je suis un peu malade, la nourriture, ou le régime des abbayes m'est nuisible, et contraire à ma santé. Où peut-on être mieux que dans les forêts; et sa famille...»

1828. — « Mon cher Papa.

« Je m'informe de l'état de votre santé. Et pour vous dire la vérité. Dans une prison d'état Je vais vous dire des nouvelles vraies. Vous ête un gros chevalier de la Toison-d'Or (Dieu et bonté) (Armes et vaillance). Jeune chevalier de Saint-Jean de Jérusalem, souvenez-vous de la compagnie noir, peu nombreuse. (Je vous embrasse d'un cœur sensible et humain.) »

1828. — « C'est pour vous prier de vous tenir sur vos gardes. Potentats de Navarree. Soyez fidèle à hybrahim. Je vous embrasse d'un cœur humain, et folâtre. Je vous dis adieu Votre très obéissant et soumis fils. »

En 1837, le malade écrit au procureur du roi une lettre auprès du cachet de laquelle il écrit ces mots : *mettez à la poste s'il vous plaît*, et il jette par-dessus le mur cette lettre ainsi conçue :

« Monsieur,

« Je conviens que c'est une chose bien fastidieuse que d'être importuné, au milieu des graves affaires du barreau. Mais dans l'état où je me vois où trouver une protection plus sure et plus équitable que la votre. Comme vous avez entre vos mains l'autorité voulue pour la garantie de la liberté individuelle, j'espère que vous daignerez vous intéresser à un infortuné qui pourrait user de ses droits civils, s'il était libre. Ma demande est laconique, et simple. Je désire ardemment ma sortie de St-Yon et la permission de vaquer à mes affaires. Héritier d'une médiocre aisance, je suis trompé dans mes prétentions et privé de mon avoir par une détention. Je vous supplie de jetter quelques regards de bienveillance sur ma position pénible ; je vous assure que je ne suis pas si malade que le croit Mr le médecin. Déjà ma figure n'indique pas

que je suis atteint de manie ni autres maladies semblables. Je pense que votre sagesse et votre équité vont vous engager à me rendre un grand service c'est l'indépendance. Si vous souhaitez me faire subir un interrogatoire, je vous attends avec impatience. Vous pourrez prendre des renseignemens sur ma personne auprès des principaux employés de l'établissement et au juge de paix de ...., ou au procureur du roi de..... J'ai l'honneur d'être avec un profond respect et une parfaite considération. »

Dans ses lettres, le malade se plaint de ce qu'on l'injurie, de ce qu'on le vilipende, de ce qu'on le tourmente pour le rendre malade et pour le garder à Saint-Yon. Il accuse l'infirmier major de se faire payer des gratifications pour tâcher de le perdre, pour débiter des calomnies sur son compte, et pour ameuter contre lui les infirmiers et les malades. Il croit qu'il y a des jugemens terribles contre lui, qu'il est condamné. Le malade se sert souvent du mot *s'entendre*, auquel il attache un sens particulier. Ainsi, en se plaignant et réclamant sa sortie (juillet 1837), il termine ainsi sa lettre : « Peut-être ma réclamation aura peu d'effet vu que je ne veux pas m'entendre. Cependant on viole les droits de l'humanité et on méprise les lois. » — Dans une autre lettre, même année, il dit : « Je ne demande pas mieux que de me conformer aux circonstances. Si l'on veut que je m'entende, ça me fera plaisir. » — Interpellé par le médecin d'expliquer ce qu'il veut dire, il écrit au bas de cette lettre : « J'entends s'entendre, se rendre utile à la société et faire son devoir. » — En juillet 1838, il écrit à son père : « J'ai manqué d'avertir l'autorité que je prenais le parti des mœurs et des lois... Je vais faire mon possible pour m'entendre, et rester dans l'établissement où je suis. » — En décembre 1838, au milieu de plaintes relativement aux bains qu'on lui prescrit, et à la

liberté qu'on ne lui rend pas, il dit : « Je m'entends depuis 1815. » — En 1839, il se plaint de ce qu'on se sert de surprise pour le vilipender, et il dit : « Je fais ce qu'il m'est possible pour m'entendre. Si l'on veut me dire ou me détailler à quelle espèce d'entendement on veut me soumettre, je m'y soumettrai. »

Tête, 560. — 190. 148. 315. 370. 385. — 1408.
Encéphale, 1.609.

Épaississement avec opacité légère des membranes dans les deux tiers antérieurs des régions supérieure et externe des hémisphères. Injection considérable de la pie-mère, et coloration lilas de la couche corticale. La couche corticale a un reflet argentin à sa surface, qui est indurée et se détache sous forme d'une pellicule mince. Hypérémie de l'encéphale.

1. III. 8. XIII.

66.

Homme. 49. Célibataire. Commis.

Procès. 5110 J. Entérite chronique.

Malade depuis quatre ans, il a beaucoup d'affaires à poursuivre. On l'a interdit malgré lui. Il a onze procès à soutenir. Il croit qu'on a découvert un trésor dans une propriété de son père, et qu'on l'en a frustré. Il croit avoir empêché le pillage de la ville de Rouen, par les Prussiens, et avoir droit à une récompense nationale. — Blessé au doigt, il prétend qu'on lui a donné de *l'eau de guimauve qui était empoisonnée; au lieu de donner des électricités aux nerfs, elle les a irrités au point que l'ongle en est brûlé.* Tous les médicamens et alimens qu'on lui donne sont empoisonnés. Il écrit lettres sur lettres à toutes les autorités, afin qu'on lui fixe des jours d'audience pour ses quatorze procès. Il accuse une personne de son nom d'être l'auteur d'un assassinat à propos duquel on l'a calomnié, et il veut se

justifier : « Treize années de détention sont longues à passer, écrit-il dans une de ses lettres, lorsque l'on est détenu sur des désagrémens relatifs à un crime commis par un individu que l'on m'a fait dénoncer par inspiration. » — Il écrit au procureur général pour qu'on le fasse passer en jugement à la cour d'assises prochaine, suivant ses demandes, relativement à l'affaire concernant l'assassinat en question : « Un jugement, ajoute-t-il, a été rendu contre la fille D., servante de la susdite veuve D., deux années avant mes déclarations passées par inspiration devant Me C., juge d'instruction, les 24 et 25 août 1814. La liqueur qui a servi à m'inspirer n'est autorisée par aucune loi. » (10 mai 1838.)

1839. — « *A M. le Procureur général de la 14me division.*

« J'ai l'honneur de vous confirmer mes lettres et écrits en leurs contenus, et de vous informer que je viens d'avoir l'honneur d'écrire à monsieur le préfet, pour l'inviter de s'entendre avec qui de droit, pour me faire transférer dans l'une des prisons de cette ville, afin de faire remplir les formalitées que j'ai réclamé depuis mon interdiction ; je vous prie, monsieur le procureur général, de vous entendre avec monsieur le préfet, pour que ma translation eut lieu le plutôt possible, puisque je ne puis obtenir de M. le directeur et du conseil d'administration de cette maison de santé, de faire remplir les formalitées réclamées par mes lettres et verbalement ; en supposant que ce soit l'affaire concernant l'assassinat commis sur la personne de la dame veuve D. qui m'est empêchement que j'obtienne justice pour mes affaires d'intérêt, ce qui ne devrait avoir lieu puisque l'interdiction n'esclus pas des droits de successions et d'affaires d'intérêts.

« J'ai l'honneur de vous faire part que j'ai réclamé de monsieur le préfet, la nomination d'un conseil de méde-

cins, pour attester que je jouis de mes facultés intellectuelles; et de vous M. le procureur général, je réclame la nomination de plusieurs juges accompagnés de M. le procureur du roi, pour être entendu et répondre aux questions qui me seront faites, pour faire lever mon interdiction, et être mis en jugement sur mes demandes ou obtenir de rentrer dans mes droits d'intérêts, et de prendre en considération que je suis privé de ma liberté depuis dix-sept années, et sept années que j'ai passé sans avoir obtenu justice des autorités; et cela pour avoir assaisonné trois salades de chicorée sur l'invitation du sieur D., en l'absence de son associé, dans leur maison de commerce en l'année 1814. Voir ma plainte adressée à M. le procureur du roi datée du.... inscrite sous le N°.... et remise à monsieur M.... au parquet de M. le procureur du roi. »

Le malade est atteint de diarrhée un mois et demi avant la mort. Il se montre très indocile et très difficile. Il refuse les médicamens, se plaint de la mauvaise qualité des alimens. Il accuse le médecin de vouloir le faire mourir. Il prétend que les religieuses mettent de leur propre lait dans ses alimens pour lui nuire. Il meurt dans le marasme.

Encéphale, 1.445.

Substance grise de couleur pâle jaunâtre, mince. Substance blanche très ferme. Les parties latérales des hémisphères en arrière de la scissure de Sylvius sont très développées.

12. XIV. XVI.

67.

Femme. 51. Mariée. Ouvrière.

— 98 J. Phtisie pulmonaire.

Engourdissement. Taciturnité. Difficultés pour prendre des alimens. La malade ne consent à prendre pour ali-

ment que du pain et du cidre, et continue à refuser tout autre chose jusqu'à sa mort. Elle a prononcé une fois quelques mots insignifians. On obtient d'elle un peu de travail. Elle dépérit. Symptômes de phtisie pulmonaire.

Encéphale, 1.210.

Légère hypérémie des membranes. Pâleur de la couche corticale. Fermeté et hypérémie de la substance blanche. Les hémisphères sont bombés et renflés à la réunion du tiers postérieur avec les deux tiers antérieurs de leur région supérieure, le long de la grande scissure interlobaire.

2. 4. 12. XIV.

68.

Femme. **25.** **Célibataire.**

— 114 J. Entérite.

Suivant un certificat de médecin, cette femme aurait donné des signes d'aliénation mentale dès l'âge de douze ans. Elle a été traitée une première fois à l'Asile.

Agitation, incohérence dans les paroles, dans les mouvemens. Cette malade se jette, en poussant des cris inarticulés, sur les autres malades, sur les religieuses, sur le médecin. On est forcé de la faire manger. Des symptômes d'entérite amènent le marasme et la mort.

Encéphale, 1.360.

Épaississement des membranes, avec opacité légère au niveau des scissures de Sylvius. Pâleur de la surface cérébrale. Décoloration de la couche corticale. Fermeté des deux substances.

Les lobes antérieurs sont courts et étroits. Les régions temporales sont volumineuses, et le cerveau offre un élargissement très prononcé dans cette partie.

8. 12. XV.

69.

Femme. 71. Célibataire. Ouvrière.

— 191 J. Marasme par inanition.

Depuis son enfance, douleurs de tête et étourdissemens. — Il y a six mois, trouble de la raison. Hallucinations. Souvent elle croit voir sa maison, la ville entière, en proie aux flammes. Délire tranquille, tristesse, abattement. Refus d'alimens. Faiblesse extrême. Mort après onze jours de séjour.

Encéphale, 1.163. — Cervelet, 0.159.

Dure-mère très adhérente aux os du crâne. Opacité, épaississement de l'arachnoïde. Les circonvolutions sont petites, les anfractuosités peu profondes. Ventricules dilatés remplis de sérosité. Substance cérébrale pâle très humide, comme infiltrée.

8. 12. XVII.

70.

Femme. 50. Célibataire.

— 201 J. Congestion cérébrale.

On croit qu'elle est aliénée depuis long-temps. — Elle a des idées de richesse. Elle ne veut pas payer son loyer, parce qu'elle prétend que la maison lui appartient.

A l'entrée, agitation, loquacité. On lui a volé 800 fr. Elle veut s'en retourner chez elle. Indocilité. On est forcé d'aller la chercher pour les repas, et de l'amener à table, de vive force. Une fois à table, elle mange bien. Incohérence, réponses brusques, insolentes. Elle gâte de temps en temps et nie le fait. Elle a perdu la mémoire. Elle ne sait pas trouver son chemin. A l'entendre, on la laisse mourir de faim. Elle frappe sans cesse aux portes, espérant qu'on va les lui ouvrir pour la faire sortir. Elle gâte jour et nuit. Symptômes de congestion cérébrale, mort au bout de trois jours.

Encéphale, 1.312. — Cervelet, 0.156.

Le long du sinus longitudinal supérieur, l'arachnoïde et la pie-mère épaissies et indurées forment une saillie ovoïde qui soulève la dure-mère, et qui a déterminé une empreinte en creux, avec amincissement de l'os dans la partie correspondante de la voûte cranienne. Le cerveau est légèrement déprimé dans la partie correspondante, et sa substance n'est pas altérée. L'arachnoïde et la pie-mère sont généralement épaissies et injectées, notamment sur les parties latérales et moyennes des hémisphères, et à la partie supérieure. Les deux substances sont injectées.

1. 8.

71.

Femme. 49. Mariée. Fermière.

— 204 J. Hydropisie de l'ovaire.

Depuis deux mois, frayeurs sans motif. Elle croit que des gendarmes viennent la chercher. Pour se défendre, elle se fait une arme de tout ce qu'elle trouve sous sa main. Elle croit que ses domestiques la volent.

A l'entrée, agitation légère, loquacité. Elle accuse sa domestique d'avoir voulu les empoisonner tous avec de l'arsenic, elle, son mari, toute sa famille. Elle explique cette intention de sa domestique, en disant : « Je l'ai grondée, parce qu'elle est sourde. » Elle prétend qu'il y a un mois, elle a eu un enfant. Elle redoute les bains et résiste avec violence, au moment de les prendre. Par la crainte des bains on obtient un peu de travail. Diarrhée. Marasme.

Encéphale, 1.240.

Injection de la pie-mère. Les lobes antérieurs sont atrophiés, étroits et comme étranglés au niveau de la scissure de Sylvius.

2. XVII.

72.

Femme. 28. Célibataire.

Frayeur. 716 J. Entérite folliculeuse.

Il y a douze ans, effrayée pendant la nuit par un chien de basse-cour, elle éprouve un accès de trouble intellectuel qui dure une huitaine de jours, et qui se reproduit tous les six mois. Depuis un an, le trouble de l'intelligence est presque continuel. Le malade gâte et ne mange pas seule.

Agitation, incohérence dans les paroles; rires et pleurs sans motifs. Elle défait son lit pendant la nuit, et le traîne en criant dans le dortoir. Elle se précipite aveuglement sur les malades, en criant, et aussi sur les médecins, lors de la visite. De temps à autre elle tombe dans une sorte d'extase. Regard fixe, mutisme, insensibilité. Les bras restent placés dans la situation qu'on leur donne, seulement pendant que l'on fait attention à la malade. Elle gâte de jour et de nuit. Symptômes fébriles, gastro-entérite.

Tête, 530. — 186. 128. 280. 322. 340. — 1256.

Encéphale, 1.380.

Circonv. antér. 7^{m}. Couche corticale, 2 à 3^{m}.

Ecchymoses sous-arachnoïdiennes disséminées. Coloration lilas de la couche corticale. Mollesse des deux substances. Hypérémie des membranes et de l'encéphale.

1. III. V. 20.

73.

Femme. 66. Mariée. Marchande.

Revers de fortune. 1107 J. Hypertrophie du cœur.

Malade depuis trois semaines. Tentative de suicide.

A l'entrée, agitation, insomnie. Elle dit qu'on lui veut

du mal, qu'on veut la faire mourir, lui voler tout ce qu'elle possède. Refus des alimens. — Après une durée de plusieurs mois, l'agitation se calme, l'intelligence s'affaiblit. La malade travaille un peu. Les idées fausses persistent faiblement. Pendant toute la durée de son séjour, symptômes de maladie du cœur, catarrhes fréquens. La malade succombe par suite des progrès de la maladie du cœur et d'un engorgement du poumon.

Tête, — 169. 140. 290. 302. 346. — 1247.
Encéphale, 1.095.

Sinus gorgés de sang. Sérosité trouble dans la cavité arachnoïdienne. Léger épaississement des membranes cérébrales. Infiltration légère de la pie-mère. Ecchymoses sous-arachnoïdiennes, avec injection pointillée de la surface corticale dans divers points des lobes antérieurs. Substance corticale pâle. Lobes antérieurs étroits. Circonvolutions petites.

VI. 8. 12. XVII. 22.

74.

Femme. 60. Mariée. Aubergiste.

Chagrins domestiques. 1107 J. Péritonite chronique.

Depuis trois ans, dérangement dans les idées. Elle est damnée, parce qu'elle n'a pas dit tous ses péchés. Elle a volé son mari, mais elle n'a volé que lui, et c'était pour son fils.— Il y a un an, elle est accusée de crime d'incendie et acquittée. — Depuis huit jours, agitation excessive, loquacité, insomnie. Elle craint le poison. Elle se déshabille. Elle ramasse tout ce qu'elle trouve.

A l'entrée, agitation excessive ; la malade se déshabille, elle déchire ses vêtemens. Mutisme ; refus d'alimens ; insomnie. Amaigrissement rapide. Engourdissement, légers mouvemens convulsifs. Sens obtus. Symptômes de péritonite chronique.

Encéphale, 1.156.

Végétation fibro-vasculaire de la dure-mère, du v d'un haricot, le long du sinus longitudinal supérieur, vers la partie moyenne de la région syncipitale. Hypérémie de la pie-mère. Ecchymoses sous-arachnoïdiennes disséminées. Léger épaississement des membranes sans opacité, étendu à toute la partie convexe. Hypérémie de la couche corticale et de la substance blanche.

1. V. 8. XVII.

75.

Femme. 65. Célibataire.

1640 J.

Malade depuis un an.

A l'entrée, frayeurs, plaintes. La malade se cache le visage, se couche à terre. Elle croit qu'on veut lui arracher les ongles, lui crever les yeux, lui couper la langue. Elle prétend chaque jour que le moment est arrivé où on va la prendre pour lui briser les os, pour lui arracher la langue. Elle se tient accroupie, la face contre terre. Refus des alimens. — Après quelque temps, la malade ne résiste plus pour manger. C'est elle qui forme tout le monde, la terre : « C'est moi qui vous ai formé, dit-elle, c'est moi qui forme vos vêtemens. » Et, en disant cela, elle se lamente et elle s'écrie : « Je souffrirai pendant cent ans ; on va me mener sur la place publique, pour me guillotiner. » — Après quelques mois, les plaintes diminuent, pour recommencer ensuite plus vives que jamais. L'intelligence s'affaiblit.

Après dix-huit mois, la malade cesse de se plaindre. Elle reste assise, mais courbée en deux, et de manière à cacher sa figure sur ses genoux ou sur le banc. Elle mange bien. Il y a de l'incohérence dans ses paroles, qui se rapportent encore vaguement à la crainte des supplices, mais qui sont rares et insignifiantes.

Encéphale, 1.410.

Hypérémie des deux substances. Dureté des deux substances. Couleur argentine et dureté de la surface cérébrale.

III. 4. XIII. XV.

76.

Femme. 49. Célibataire. Couturière.

— 2087 J. Affection cancéreuse du colon.

Deux ans avant l'entrée, à la suite d'une maladie grave et longue, affaiblissement graduel de la mémoire et de l'intelligence. A deux reprises, insomnie, difficultés pour prendre des alimens.

A l'entrée, physionomie triste et hébétée. Engourdissement. Insomnie. Genuflexions, mains croisées, comme pour la prière. Taciturnité. Refus opiniâtre d'alimens, amaigrissement, débilité. Pendant huit jours, la malade n'avale rien qu'à l'aide de la sonde œsophagienne. Après plusieurs bains, avec application de glace sur la tête, la résistance de la malade est vaincue. Elle prend quelques alimens. Elle répond par monosyllabes. Elle consent à travailler. Un peu de sommeil. De temps en temps un peu d'agitation. Le plus souvent engourdissement.

Après quatre mois, nouveau refus d'alimens. Usage de la sonde œsophagienne pendant huit jours. Bains d'affusion, douche; la malade se décide à prendre quelques alimens et à travailler. Elle demeure triste, taciturne, apathique. De temps à autre, elle refuse les alimens. Une fois ce refus coïncide avec celui d'une autre malade placée dans le même office, et il semble que ces deux malades se soutiennent réciproquement par imitation, dans leur opiniâtreté. Placée dans un autre emploi, la malade consent immédiatement à manger et reprend le travail. Accès d'agitation avec loquacité, hilarité, incohérence dans les discours. Depuis, taciturnité, immobilité. La malade

se tient constamment à genoux; on a beau la relever, la menacer, la punir, elle se remet à genoux dès qu'on s'éloigne. Elle ne mange que très peu, et une fois tous les deux jours. La peau des genoux s'enflamme par suite de la position qu'elle garde opiniâtrement. On lui met la camisole et on l'attache assise sur un siège, pour empêcher les progrès du mal. Mutisme. Dépérissement. Diarrhée. Selles sanguinolentes.

Induration sous forme de pellicule de la surface corticale, qui est blanche à sa surface, rosée dans sa partie moyenne. Consistance des deux substances augmentée. Hypérémie générale du cerveau.

Les parties supérieures et latérales moyennes des hémisphères sont très développées. Les circonvolutions dans cette région, qui correspond aux pariétaux, sont larges, volumineuses, serrées les unes contre les autres.

1. XV.

77.

Femme. 61. Mariée. Couturière.

— 3285 J. Péritonite chronique.

Cette malade, atteinte d'hydropisie de l'ovaire, avait offert à son entrée à l'Asile des symptômes d'aliénation mentale qui n'avaient pas tardé à disparaître complètement. Elle travaillait, était assez bien portante, et parfaitement raisonnable, sauf un léger affaiblissement de l'intelligence, lorsqu'en 1837, la santé se dérange, les digestions deviennent pénibles, le volume du ventre augmente. Des symptômes de péritonite se manifestent, et la malade dépérit rapidement. La suffocation était devenue imminente par les progrès de l'hydropisie; la ponction est pratiquée. Un soulagement momentané ne fait que suspendre le marasme, qui se termine par la mort, deux mois après la ponction.

Depuis la ponction, la raison restée saine jusque là, se trouble. La malade est tourmentée d'idées sinistres ; elle se croit poursuivie, menacée ; elle se dit perdue si l'on ne vient à son secours. Elle gémit, elle se lamente. Insomnie opiniâtre. La face se colore, se gonfle et les yeux s'animent ; phénomènes passagers, après la disparition desquels le délire persiste jusqu'à ce qu'il soit remplacé par un affaissement et un assoupissement qui augmente jusqu'à la mort.

Encéphale, 1.097.

Surface cérébrale pâle, d'un blanc argentin. On peut facilement, à l'aide du dos du scalpel, enlever une légère couche de substance grise en lames assez larges. Point de rougeur, ni dans cette lame, ni dans la partie dénudée, ni dans le reste de la couche corticale. Cette altération existe surtout dans la partie supérieure des hémisphères. La couche corticale est plus pâle que dans l'état normal. La substance blanche est ferme, et dans les hémisphères, et dans les parties centrales. Les ventricules sont dilatés et contiennent de la sérosité. Le cervelet est plus mou que le cerveau.

La cavité péritonéale communique avec le kyste ovarique par une large ouverture à bords évidemment déchirés, et contient une quantité considérable de sérosité, tenant en suspension une matière jaunâtre épaisse.

12. XIV. XVII. 19.

78.

Femme. 34. Célibataire. Ouvrière.

Chagrin d'amour. 3680 J. Cancer de l'estomac.

Huit ans avant l'entrée, à la suite d'un chagrin d'amour, aliénation mentale, délire, agitation, actes de violence.

A l'entrée, affaiblissement de l'intelligence. Elle croit

entendre la voix de sa mère. Elle croit que l'on tue ses parens. Elle traite la sœur hospitalière de folle. Elle prétend qu'on est entré dans son gosier et dans son ventre. Un peu de travail de couture. Cancer de l'estomac, ascite, carie scrophuleuse des os du tarse.

Encéphale, 1.125.

Légère hypérémie de la pie-mère. Atrophie des circonvolutions.

2. XVII.

Résumé.

Chez tous les individus de cette catégorie, l'affaiblissement de l'intelligence était prononcé, mais en général le délire avait conservé quelque chose des caractères qui appartiennent à l'état maniaque ou à l'état mélancolique, et l'incohérence dans les idées n'était pas le caractère dominant du trouble intellectuel.

Sur les vingt-huit cas : deux fois (obs. 52, 64), altération unique, hypérémie générale de l'encéphale; trois fois (obs. 62, 70, 74), hypérémie associée à l'épaississement des méninges ; une fois (obs. 72), mollesse des deux substances cérébrales associée à l'hypérémie; deux fois (obs. 55, 58), mollesse de la couche corticale associée à des altérations hypérémiques; deux fois (obs. 56, 65), induration de la couche corticale; quatre fois (obs. 53, 57, 66, 67), induration de la substance blanche; six fois (obs. 51, 59, 61, 68, 75, 76), induration des deux substances; huit fois (obs. 54, 60, 63, 69, 71, 73, 77, 78), atrophie plus ou moins prononcée du cerveau.

L'hypérémie a été constatée dix-neuf fois sur vingt-huit cas :

Quatorze fois sous la forme simple : dans tout l'encéphale, sept; dans les deux substances cérébrales, deux;

dans la pie-mère, deux; dans la substance blanche, trois;

Cinq fois sous la forme d'ecchymoses : simples, trois; avec injection pointillée de la surface, une; avec injection et ramollissement superficiel, une.

Deux fois la couche corticale a été colorée en rouge, (obs. 65, 72.)

La décoloration de la couche corticale a été constatée seize fois. Elle a coïncidé huit fois avec l'hypérémie : dans tout l'encéphale, une fois; à la surface de la couche corticale, deux fois; dans des parties autres que la couche corticale, cinq fois.

---

§ 3. — *Incohérence.*

Nombre des observations : Hommes, 19 ; Femmes, 21 ; deux sexes, 40.
Durée moyenne de la maladie : Hommes, 2849 jours ; Femmes, 3621 j.
Age moyen des malades : Hommes, 47 ans ; Femmes, 51 ans.
Poids moyen de l'encéphale : Hommes, 1.374 ; Femmes, 1.202.

TABLEAU DES ALTÉRATIONS CÉRÉBRALES.

HOMMES.		FEMMES.		DEUX SEXES.	
12.	11.	XV. XVII.	11.	12.	20.
8.	8.	12.	9.	XVII.	17.
XIV. XVII.	6.	8. 22.	5.	XV.	14.
1. 20. 22.	4.	1.	4.	8.	13.
4. XV.	3.	2. XIII. XIV.	3.	XIV. 22.	9.
2. V. VI. 19.	2.	4. IX.	2.	1.	8.
VII. 11. XIII.	1.	III. V. 11. 19.	1.	2. 4.	5.
				XIII. 20.	4.
				V. 19.	3.
				VI. IX. 11.	2.
				III. VII.	1.

79.

Homme. 67. Marié. Serrurier.

Ivrognerie. 545 J. Congestion cérébrale.

En 1825, attaque d'aliénation mentale guérie après une année de durée. En janvier 1833, douleurs et sifflemens dans les oreilles.

Hallucinations de l'ouïe. Incohérence dans les idées. Accès intermittens de fureur. Plusieurs fois il s'est précipité sur des gardiens, et leur a causé de graves blessures. Le malade a passé à l'Asile un an et demi dans cet état, sans changement notable. Mort subite.

Tête, — 191. 142. 338. 322. 363. — 1356.
Encéphale, 1.299. — Cervelet, 0.169.

Os du crâne ayant cinq millimètres d'épaisseur à la voûte. Sinus, vaisseaux de la pie-mère gorgés de sang, ainsi

que les vaisseaux de la substance cérébrale qui sont dilatés. Épaississement de l'arachnoïde cérébrale, dans toute l'étendue des faces supérieures et latérales des deux tiers antérieurs des hémisphères cérébraux. Couche corticale pâle et d'une teinte uniforme dans toute son épaisseur.

1. 8.

80.

Homme. 28. Célibataire. Cultivateur.

Jalousie. Un frère aliéné.	730 J.	Phtisie tuberculeuse.

Il y a neuf ans, première attaque d'aliénation guérie. Il y a trois ans, deuxième attaque d'aliénation guérie.

Faiblesse des facultés intellectuelles. Délire général avec agitation. Au bout de quelques jours, apathie, taciturnité, engourdissement. Le malade perd l'appétit, maigrit; il s'établit du dévoiement; puis se développent à la fois des symptômes de phtisie tuberculeuse et de péritonite.

Encéphale, 1.406.

Membranes transparentes presque dans toute leur étendue. Injection et infiltration séreuse de la pie-mère. Couche corticale ferme, excepté à l'extrémité des lobes antérieurs, où elle paraît légèrement ramollie; surface externe, pâle; intérieur de la couche jaunâtre et pâle. Substance blanche très consistante. Injection générale de la substance cérébrale, peu considérable. Un peu de sérosité sanguinolente dans les ventricules. Cervelet ferme.

2. 12. XIV. 19. 22.

81.

Homme. 43. Marié. Huissier.

Chagrins domestiques et d'argent. Cousin aliéné.	790 J.	Péritonite aiguë.

Malade depuis long-temps. Accès de fureur. — Il porte

des anneaux en grande quantité aux doigts, avec l'intention de se préserver des maladies.

A l'entrée, faiblesse de l'intelligence. Incohérence dans les idées. Il répond avec peine aux questions qu'on lui adresse. Il tient beaucoup à ses anneaux. Un jour il a un morceau de verre dans sa main : un interne le fait remarquer au gardien ; le malade l'entend, et aussitôt il avale le morceau de verre, en disant que c'est un purgatif. Irascibilité. Légère agitation à de rares intervalles. Alors, marche vive, loquacité. Engourdissement habituel, qui s'accroît en même temps que l'intelligence s'efface de plus en plus. Il remplit ses poches d'ordures. Symptômes d'entérite chronique, à diverses époques. Péritonite aiguë ; mort prompte.

Encéphale, 1.435.

Pâleur de la couche corticale. Fermeté des deux substances.

12. XV.

82.

Homme.	**55.**	**Ouvrier.**
—	880 J.	Pneumonie.

Venant des prisons de la ville, où il avait offert des symptômes de démence.

A l'entrée, faiblesse de l'intelligence ; calme ; sommeil, appétit. De temps à autre, agitation légère. Il parle avec volubilité et incohérence. Il crie : vive le roi ! La face est colorée. L'intelligence s'affaiblit. Le malade gâte jour et nuit. Symptômes de pneumonie.

Encéphale, 1.485.

Les lobes antérieurs sont étroits. Leurs circonvolutions sont petites, et, à partir du niveau de la scissure de Sylvius, ces circonvolutions semblent appartenir à un autre cerveau, les circonvolutions des trois quarts postérieurs

du cerveau étant très volumineuses. La couche corticale est mince dans les lobes antérieurs. La substance blanche est ferme ; elle a une couleur jaunâtre.

XIV. XVII.

83.

Homme. **38.** **Célibataire.**

— 1095 J. Phtisie tuberculeuse.

Incohérence dans les idées. Tristesse, caractère peu sociable. Réponses brusques. Accès fréquens d'agitation furieuse. Développement d'une fistule cutanée, aboutissant à une carie costale. Marasme.

Encéphale, 1.328.

Injection légère de la pie-mère au niveau des scissures de Sylvius. Consistance et élasticité plus grande de la substance blanche. Substance grise corticale d'un jaune très pâle dans sa portion profonde. Ventricules petits.

2. 12. XIV.

84.

Homme. **32.** **Célibataire.** **Instituteur.**

Nostalgie.
Frère aliéné, guéri. 1533 J. Phtisie pulmonaire.
Sœur aliénée.

Depuis qu'il a quitté l'Auvergne, tristesse, ardeur excessive pour le travail.

A l'entrée, tristesse, engourdissement, immobilité, taciturnité. Lenteur dans l'articulation des mots. Difficultés pour prendre des alimens. Après quelques mois, la tristesse et l'engourdissement diminuent. Le malade ne refuse plus les alimens. De temps en temps, agitation par accès qui durent plusieurs jours. Loquacité ; le malade prononce des discours ; il parle latin. Les yeux sont brillans, la face animée. Actes de violence. Fureur aveugle. Après ces accès, il retombe dans l'engourdissement et la

stupeur. Quelques mois avant la mort, dépérissement, vomissemens, diarrhée, point de toux ni d'expectoration, marasme. Un mois avant la mort, engourdissement et stupeur habituels. Dans les derniers jours, extase, mutisme, regard fixe.

Tête, 550. — 180. 145. 300. 300. 350. — 1275.
Encéphale, 1.250.

Circonvol. antér. d'un côté 5, de l'autre 7m.
Circonvol. en général, de 4 à 8.
Couche corticale A. 3; P. 3 à 4.

Léger épaississement des membranes. Injection de la pie-mère. A l'union des deux tiers antérieurs avec le tiers postérieur de la région supérieure des hémisphères, près de la grande scissure interlobaire, de chaque côté, les circonvolutions sont déprimées, amincies, et ont à leur surface une couleur jaune rouille claire, qui ne disparaît pas lorsqu'on essuie cette surface. La surface corticale est sensiblement endurcie, et s'enlève sous forme de plaques minces. Les anfractuosités qui séparent ces circonvolutions sont larges et profondes, et la surface corticale, dans ces anfractuosités, offre la même altération. Dans les autres régions, la couche corticale a une couleur et une consistance ordinaire. Les deux substances sont généralement fermes. Les circonvolutions sont peu épaisses, et les anfractuosités larges. Hypérémie des deux substances.

12. XIII. XVII.

85.

Homme. **40.** **Ouvrier.**

— 2555 J. Carie de l'articulation coxale.

Malade depuis deux ans et demi.

Idées de puissance, de grandeur. Il se croit un pouvoir surnaturel; il croit aux sortilèges; il croit pouvoir causer du mal à ceux qui le contrarient. Il ressent des douleurs dans la poitrine, et assure que ces douleurs sont

causées par des instrumens qui résident dans son corps. Hallucinations de l'ouïe. Le malade parle avec volubilité, et sa parole paraît embarrassée. Il marche avec peine. On conçoit quelques soupçons sur l'existence d'une complication de paralysie générale. Après un certain temps, on s'aperçoit que son membre droit se raccourcit. On constate une maladie de l'articulation de la cuisse. Le malade garde le lit. Marasme lent. Abcès par congestion. La parole paraît libre, parce que le malade parle avec moins de volubilité. L'intelligence est affaiblie.

Encéphale, 1.180.

La surface corticale est remarquablement pâle, et a une couleur blanche. Les nerfs cérébraux et la substance blanche ont un aspect nacré. Anémie des membranes et de la substance cérébrale.

11. 12 XVII.

86.

Homme. 40. Célibataire. Ouvrier.

Tante et cousine aliénées. 2623 J. Marasme par suite d'abcès.

Il y a sept ans, il devient tout-à-coup sombre, taciturne, et s'enferme dans une baraque, où il passe six années sans sortir. Il y a six mois, il commence à sortir. D'abord timide, il se sauve dès qu'il aperçoit quelqu'un, puis bientôt il s'enhardit. Il ne veut pas qu'on le regarde. Il s'arme de fourche, de faucille, etc., et poursuit plusieurs personnes. Il tue la volaille de ses voisins, et la laisse sur la place. Il parle à voix basse et seul.

A l'entrée, le malade offre, aux jambes et aux bras, de larges plaies, résultat de la constriction exercée par les liens à l'aide desquels on l'avait maintenu garrotté. L'intelligence est faible. Le malade gâte. Ses discours sont incohérens. Point d'agitation. Des abcès se développent successivement dans diverses régions du corps; ils donnent lieu à une énorme suppuration, qui entraîne le marasme et la mort.

Encéphale, 1.444.

Léger épaississement des membranes, sans opacité. Infiltration de la pié-mère. Hypérémie du cerveau. Mollesse générale des deux substances.

4. 8. 20. 22.

87.

Homme. 81. Marié. Rentier.

— 2795 J. Maladie du cœur.

Depuis un an, actes de déraison et de violences envers sa femme.

Idées bizarres. Il accuse sa femme d'avoir des relations avec des prêtres. Il la déteste de tout son cœur. Il se réjouirait fort de sa mort. De temps en temps, agitation, cris, chants. Il se plaît à faire des niches aux autres malades. Il mêle du poivre et des excrémens à son tabac, et en offre aux malades. Souvent il ramasse des ordures, et en remplit ses poches. Dans les derniers temps, il est devenu habituellement tranquille. L'intelligence s'est affaiblie. Ses lettres montrent peu de liaison dans les propositions. Il a souvent des indigestions. Il éprouve un accès de fièvre, avec affaissement, gêne de la respiration, diminution de la connaissance, et il meurt.

Tête, — 176. 136. 322. 324. 363. — 1321.
Encéphale, 1.180. — Cervelet, 0.165.

Épaisseur. Circonvol. antér. horiz..... 7^m.
Autres circ. du lobe antér. de 5 à 7.
Celles de la convexité, de 5 à 8.
Une circonvol. transversale de la
région temporale..... 4, ainsi constituée :
Couche corticale.. 1^m. 5.
Idem..... 1. 5.
Substance blanche 1.
4. 0.
Couche corticale, lobes antér., 2. 2/10.
ailleurs.. 3 à 4.

Membranes épaissies, surtout au-dessus de l'hémisphère gauche, où elles sont injectées et ecchymosées. Hypérémie considérable de cet hémisphère. Substances grise et blanche fermes. Circonvolutions minces; anfractuosités larges, peu profondes.

1. V. 8. XV. XVII.

88.

Homme. 51. Marié. Ouvrier.

Misère. 2863 J. Gastro-entérite.

Six ans avant l'entrée, défaut de travail, misère, aliénation mentale. Agitation fréquente. Le malade court les champs, frappant toutes les personnes qu'il rencontre.

Incohérence, faiblesse intellectuelle. Hallucinations de l'ouïe. Il croit qu'on cherche à lui nuire, à lui faire du mal. De temps à autre, agitation maniaque. Il est atteint de gastro-entérite, pendant une période de calme, et meurt.

Encéphale, 1.750.

Léger épaississement des membranes, à la partie supérieure des hémisphères. Décoloration de la couche corticale. Consistance ferme de cette couche, ainsi que de la substance blanche,

8. 12. XV.

89.

Homme. 48.

— 3185 J. Congestion cérébrale.

Incohérence. Hallucinations. Accès très fréquens de fureur. Il est d'une force athlétique, très méchant et très dangereux. Il se plaint de ce qu'on le tourmente, de ce qu'on lui fait du mal. Il demande sans cesse à ce qu'*on le remette dans son naturel.* Un mois avant la mort, le malade est atteint de diarrhée; il ne veut consentir à prendre

aucun remède, ni à garder la diète. Il maigrit, et dépérit lentement sans s'aliter. Il est pris tout-à-coup d'accidents cérébraux, et meurt.

Encéphale, 1.280.

Épaississement et opacité légère des membranes, dans la partie moyenne et supérieure des hémisphères. Teinte rosée de la surface corticale dans les points correspondants. Mollesse de la couche corticale, qui est pâle et mince. Mollesse de la substance blanche, qui est sablée de sang.

Les lobes antérieurs et les postérieurs sont aplatis et atténués en pointe. Les lobes moyens sont renflés latéralement. La partie moyenne de la région supérieure des hémisphères est bombée.

4. 8. 12. XVII. 20.

90.

Homme. 46. Célibataire. Ouvrier.

— 3227 J. Congestion cérébrale.

Affaiblissement de l'intelligence. Incohérence. Paroxysmes d'agitation. Phtisie pulmonaire. Le malade reste presque constamment couché. Il meurt d'une congestion cérébrale.

Encéphale, 1.359.

Injection de la pie-mère et de la substance blanche, qui est sablée. Couche corticale molle et pâle.

Les lobes postérieurs se terminent en pointe aiguë; à vingt-sept millimètres de leur extrémité, ils offrent comme un étranglement au-delà duquel ils se relèvent pour se continuer par une courbe très surbaissée avec la partie supérieure des hémisphères. Au niveau de l'étranglement, les circonvolutions sont très minces. Les lobes moyens, à leur partie inférieure, offrent des circonvolutions très larges, et très serrées les unes contre les autres.

1. 12. 19.

91.

Homme. 45. Célibataire. Instituteur.

— 3285 J. Phtisie pulmonaire.

Affaiblissement de l'intelligence. Taciturnité. Engourdissement. Incohérence. Travail. Le malade laisse de temps à autre échapper ses urines. Symptômes de phtisie pulmonaire. Marasme rapide.

Tête, 540. — 180. 135. 295. 350. 370. — 1330.
Encéphale, 1.295.

Léger épaississement des membranes. Décoloration de la couche corticale. Substance blanche sablée de sang pâle.

4. 8. 12.

92.

Homme. 51. Marié. Tonnelier.

— 3650 J. Gastrite chronique.

Affaiblissement des facultés intellectuelles. Incohérence. Hallucinations. Paroxismes fréquens d'agitation. Accès violens de colère. Symptômes de gastrite. Oppression. Toux. Œdème des pieds. Marasme. Mort.

Épaississement considérable, induration, opacité de l'arachnoïde cérébrale à la partie supérieure des hémisphères le long de la faux. Rougeur par transparence de l'arachnoïde, dans plusieurs points des régions latérales. Infiltration légère de la pie-mère. Circonvolutions des lobes antérieurs petites. Induration assez sensible de la substance blanche.

V. 8. XIV. XVII. 22.

93.

Homme. 53. Marié. Boulanger.

Mort de sa femme. 3887 J. Entérite.

Faiblesse intellectuelle, incohérence, discours érotiques,

De temps à autre, agitation. Atteint de diarrhée, le malade s'agite, devient indocile. Il se procure des alimens, malgré toutes les précautions. Il prétend qu'on veut le tuer. Il accuse le médecin de le faire mourir de faim. Marasme. Dans les derniers jours de la vie, délire général, agitation.

Encéphale, 1.280.

Ecchymoses sous-arachnoïdiennes, avec injection pointillée de la surface cérébrale, en plusieurs points des hémisphères, surtout dans les régions latérales. Ramollissement partiel de la couche corticale, dans un petit nombre de circonvolutions. Mollesse très grande des deux substances dans le cerveau, et surtout dans le cervelet.

VI. 20.

94.

Homme. 31. Célibataire. Élève en pharmacie.

— 3830 J. Congestion cérébrale.

Il y a dix ans, atteint d'aliénation mentale. Actes de fureur et de violence. Tentative de suicide par le poison.

Faiblesse de l'intelligence. Incohérence dans les idées. Calme. Travail. Trois semaines avant la mort, tristesse, abattement, engourdissement. Refus des alimens. Point de réponses. Coloration de la face. Les bouillons, introduits à l'aide de la sonde œsophagienne, sont vomis. Amaigrissement rapide. État d'insensibilité complète. Mort.

Tête, — 193. 146 310. 368. 388. — 1405.

Encéphale, 1.455. — Cervelet, 0.180.

Ecchymoses sous-arachnoïdiennes dans les régions supérieure, antérieure et surtout latérale des hémisphères. Injection vive de la pie-mère de ces régions. Injection pointillée de la couche corticale sous-jacente, qui est très superficiellement ramollie. Substance blanche ferme.

VII. XIV.

95.

Homme. 50. Célibataire. Fabricant.

— 3890 J. Péritonite.

Incohérence. Agitation intermittente. Dans les accès, le malade parle seul, il crie, il se fâche, il a la manie de balayer et d'épousseter. Hors des accès, l'intelligence paraît faible. — Symptômes de péritonite aiguë. Mort prompte.

Tête, — 191. 148. 333. 347. 372. — 1391.

Encéphale, 1.530. — Cervelet, 0.191.

Hypérémie des membranes et des deux substances. Ecchymoses sous-arachnoïdiennes, avec injection pointillée de la surface corticale dans les lobes antérieurs et à la partie latérale des lobes moyens.

Pénis extraordinairement développé.

1. VI.

96.

Homme. 57. Célibataire. Fabricant.

Poursuites judiciaires. 4380 J. Péritonite chronique.

Un mendiant s'était introduit dans sa maison; il lui donne un coup de bâton sur la tête, et le mendiant meurt. Il est accusé de meurtre, et poursuivi. Il perd la raison.

Tristesse, calme, faiblesse intellectuelle. Agitation maniaque sans fureur à des intervalles éloignés. Travail pendant le calme. Les paroxysmes ont cessé plusieurs années avant la mort. L'intelligence s'est affaiblie, et le malade a cessé de travailler.

Tête, — 190. 147. 325. 350. 300. — 1312.

Encéphale, 1.406.

Adhérence intime de la dure-mère au crâne dans la partie postérieure. Infiltration séreuse de la pie-mère. Pâleur de la surface cérébrale. Mollesse des deux substances. La

couche corticale est très pâle ; le plan externe est gris, le plan interne se fond, sans ligne de démarcation, avec la substance blanche, et les deux plans paraissent séparés par un liseré jaune.

12. 20. 22.

97.

Homme. 56. Célibataire. Ouvrier.

Abus des alcooliques.
Son père mort d'apoplexie. 8395 J. Cancer de l'estomac.
Sa fille a été aliénée.

A l'âge de vingt ans, exaltation religieuse. Vers l'âge de trente ans, il s'est livré à l'ivrognerie. Dès 1815, il a donné des signes d'aliénation mentale. Dévotion exaltée. Il marche les yeux levés vers le ciel. Il allume chez lui une grande quantité de chandelles, et récite les offices religieux.

Faiblesse intellectuelle, incohérence. Dévotion très grande ; il s'incline profondément quand il salue, et se montre très respectueux. Il est toujours prêt à se mettre en route ; il demande sans cesse à partir. Il croit constamment qu'il va se mettre en route. Il se relève en chemise la nuit, et il dit qu'il s'en va dans son pays. Dans le jour, il est toujours en route. — Le crâne a beaucoup de hauteur, et la région syncipitale est très proéminente. — Symptômes d'affection organique de l'estomac un mois avant la mort. Dépérissement rapide.

1835. — « *A Monsieur.... juge de paix à....*

« Mon cousin

« Je mais la main a la plume pour vous adresser mes vœux au ciel et pour vous priez le service le plus promtement possible aussitôt la présente réçue comme me

trouvan rétardé un peux trop long-tem dant mon voyâge de Dieppe a Paris dant la maison de Saintion d'après ma réclamation dapres lavie de mon cousin..... a monsieur le directeur de la ville de Rouen en datte du 1er septembre 1830, me trouvan dant la câpâsitez de pouvoir me rétablir à la ville de..... vous dévéz scavoir que prés avoir vendu ma tannerie et toute mon mobiliez pour avoir élevéz nos enfant par vente faitte de saize mille cinq cents franc et recouvert mon billan monsieur le préffêt de Rouên mâyant réclamé un cousin aupres de mois je ne puisse faire mieux que de vous enbrasser ainssis que ma cousine que jembrasse aussis avec madame veuve..... Je compte sur votre prôbitté et honneur ; je suis pour la vie votre cousin.....

« Mon adresse est à M. Parchâppe médecin de la maison a Rouên pour vous adresser ne me trouvant pas de maladie. »

1837. — « Monsieur Parchappe, médecin...

« Monsieur comme jais de besoin de font pour faire mon vôyâge de mon départ de Sainyion pour me rendre dant ma famille je vous prie de me donner mon billet de sortit d'un certificât de votre main signé pour passer a la ville de Rouen pour accomplir mon voyâge. »

Tête, — 177. 134. 319. 350. 376. — 1356.

Adhérence étendue et très forte de la dure-mère au crâne, dans la région supérieure des hémisphères. Épaississement de l'arachnoïde cérébrale dans la même région. Dans la région correspondante au vertex, les hémisphères paraissent comme bombés, et ont un développement considérable. Couche corticale pâle, mince. Substance blanche ferme.

98.

Femme. 39. Célibataire. Ouvrière.

Mère et frère aliénés. 365 J. Phtisie pulmonaire.

A la moindre contrariété, et sous l'influence de la plus petite quantité de liqueur alcoolique, égarement de la raison.

A l'entrée, la malade se plaint d'avoir une humeur qui la tourmente. Sa mâchoire, suivant elle, est douloureuse et décrochée. Elle ne peut pas manger. Elle dit qu'elle ne peut pas se tenir la bouche. Incohérence; faiblesse intellectuelle; engourdissement. Calme, un peu de travail. Symptômes de phtisie pulmonaire.

Encéphale, 1.265.

Longueur de la partie de l'hémisphère située au devant du mésolobe, 40 millim.

Pâleur de la couche corticale.

12.

99.

Femme. 75. Célibataire. Trameuse.

Perte d'argent. 395 J. Entérite chronique.

D'un caractère gai; avare. A la suite d'une perte d'argent, il y a un an, tristesse profonde, puis actes déraisonnables. Elle croyait reconnaître ses enfans, qui sont morts, dans des individus étrangers. D'autres fois, elle avait la conviction de leur mort, et elle se livrait au désespoir; quelquefois c'était son mari qu'elle ne reconnaissait plus, et qu'elle repoussait loin d'elle.

A son entrée, délire incohérent. Peu d'agitation. Évacuations involontaires. Perte de l'appétit, diarrhée, dépérissement. Mort.

Encéphale, 1.171.

Épaississement et opacité des membranes cérébrales dans

presque toute leur étendue. Injection des vaisseaux et infiltration séreuse de la pie-mère. Couche corticale pâle. Ventricules latéraux grands. Consistance de la substance cérébrale ferme.

8. 12. XV. 22.

100.

Femme. 26. Célibataire. Domestique.

— 695 J. Gastro-entérite.

Première période : durée, six mois. Délire général, incohérent, avec agitation, cris. Hallucinations de la vue. Insomnie. — 2me période : Diminution des facultés intellectuelles, incohérence des idées. Apathie, taciturnité, immobilité.

Pendant la première période, délire et agitation maniaques ; rémission coïncidant avec l'apparition des règles, qui est irrégulière. Au bout de six mois, la manie tend à la démence, puis lui fait place, en même temps que les fonctions digestives deviennent prédominantes, et la nutrition florissante. — Trois semaines avant la mort, symptômes de gastro-entérite avec fièvre. Battemens du cœur ; étouffements. En même temps le délire général avec agitation reparaît. Avec les progrès du mal, l'agitation devient convulsive. La malade perd la connaissance, et meurt.

Tête, — 173. 128. 277. 334. 343. — 1255.

Encéphale, 1.156.

Membranes cérébrales transparentes, fragiles. Pie-mère injectée, ruisselant de sang rouge dans les anfractuosités. Surface cérébrale pâle. Couche corticale jaunâtre dans sa portion externe, rosée dans sa portion interne, ferme. Toute la substance cérébrale est ferme ; sa consistance paraît augmentée, surtout dans la cloison et dans la voûte à trois piliers.

2. XV.

101.

Femme. **50.** **Mariée.**

— 932 J. Entérite folliculeuse.

Tristesse, mauvaise humeur. La malade ne consent qu'avec peine à se laisser observer. Elle prétend n'être pas malade. Ses réponses sont brèves et ont peu de sens. Elle dit que N.... n'est pas son nom. C'était son nom il y a vingt ans; maintenant elle attend la loi. Elle a de l'argent gagné, on lui a mis des plumes pour faire la loi. Elle croit qu'il est bon de jeûner. On lui met toujours des esprits sous elle, et ça la fatigue. Elle a racheté tout son corps 4,000 fr. De temps à autre, agitation et accès de violence. Elle attribue son malaise à l'artifice, à la dame et au chat. Symptômes de fièvre typhoïde. Mort dans le coma.

Encéphale, 1.265.

Hypérémie de la pie-mère. Mollesse de la couche corticale à sa surface. Dureté de la substance blanche fortement hypérémiée.

Les lobes antérieurs sont étroits; les régions temporales sont développées; et, au niveau de la scissure de Sylvius, le cerveau paraît comme étranglé. Le cervelet est dur.

2. 4. XIV. 19.

102.

Femme. **55.** **Célibataire.**

— 1215 J. Pleuro-pneumonie.

Agitation maniaque intermittente. Elle prétend qu'elle a été assassinée, qu'on l'assassine tous les jours. Dans les intervalles, affaiblissement de l'intelligence. La malade gâte souvent. Pleuro-pneumonie; mort prompte.

Encéphale, 1.110.

Léger épaississement des membranes dans les deux tiers

antérieurs des hémisphères. Anfractuosités larges et circonvolutions minces, surtout dans la région frontale supérieure. Induration, sous forme de pellicule, de la couche corticale. Dureté des deux substances dans le cerveau et le cervelet. Vingt grammes de sérosité dans les ventricules légèrement dilatés.

8. XIII. XV. XVII.

103.

Femme. **29.** **Mariée.**

Suites de couches. 1275 J. Phtisie pulmonaire.

Cette malade affecte de parler une langue étrangère; elle profère des mots qui n'ont aucun sens. Elle déclame et gesticule, affectant des poses dramatiques. Incohérence. Elle est habituellement triste; parfois elle s'agite, et rend nécessaire l'application de la camisole. Attaques d'hystérie, avec frémissement, convulsions; extase qui s'est prolongée une fois durant trois jours. Pendant l'extase, symptômes de congestion vers la tête. Peu à peu, cette malade devient languissante, taciturne, immobile. Elle maigrit, elle tousse, elle vomit. Elle meurt dans le marasme.

Encéphale, 1.109.

Surface cérébrale d'une pâleur remarquable. Couche corticale pâle. La portion interne de cette couche, très nettement séparée de l'externe, a une couleur d'un blanc jaunâtre qui la distingue à peine de la substance blanche. Consistance de la substance cérébrale ferme.

12. XV. XVII.

104.

Femme. **31.** **Mariée.** **Ouvrière.**

Suites de couches. 1468 J. Phtisie pulmonaire.

Malade depuis trois ans. Délire général. Elle déchire ses habits. Elle couche hors de chez elle.

A l'entrée : irascibilité, incohérence. Elle se fâche lorsqu'on lui prescrit des bains. Elle tutoie le médecin. Elle se plaint de ce qu'il est malhonnête. Calme, travail. Affaiblissement de l'intelligence. Symptômes de phtisie pulmonaire. Marasme.

Tête, 518. — 180. 132. 280. 310. 325. — 1227.

Encéphale, 1.250.

Anémie de l'encéphale.

11.

105.

Femme. 49. Célibataire. Cuisinière.

— 1945 J. Phtisie pulmonaire.

Premier séjour d'un an et deux mois à l'Asile. Hallucinations, démence.

Hallucinations de la vue. Il y a des étincelles en bas, qui l'empêchent de voir. Agitation habituelle. Incohérence. La malade parle seule. Elle se promène continuellement en frappant le sol avec le talon. Indocilité, opiniâtreté. Ses paroles n'ont pas de sens. Symptômes de phtisie pulmonaire. Marasme.

Encéphale, 1.350.

Injection de la pie-mère. Pâleur de la couche corticale. Consistance augmentée des deux substances.

2. 12. XV.

106.

Femme. 74. Veuve. Rentière.

Mort de son mari. 2125 J. Maladie du cœur.

Autrefois, revers de fortune et chagrins domestiques. Il y a cinq mois, elle perd son mari, conçoit un violent chagrin, s'abstient de nourriture, tente un suicide en se coupant l'artère du bras gauche, perd beaucoup de sang,

est portée à l'Hôtel-Dieu, où le délire a continué, et d'où elle est amenée dans un état complet de démence. Cette femme n'a jamais été réglée, et n'a pas eu d'enfans.

Agitation, loquacité, incohérence, surdité. Idées de fortune et de grandeur. Chaque jour, au moment de la visite, et très souvent dans le cours de la journée, elle profère, en criant sur le même ton, ces paroles : «Un grand fou à juger, faut le juger ; mon procès-verbal, à la porte, à la porte !» Dans les derniers temps, elle ajoute à cette phrase pour finale, le mot m. . . . plusieurs fois répété. Jusque sur son lit de mort, et tant qu'elle peut articuler un mot, elle s'efforce de répéter ces paroles. Atteinte de maladie du cœur, ossification des valvules gauches. Elle a plusieurs congestions cérébrales, qui rendent plus confuse la parole, dont l'articulation n'a jamais été nette, et qui affaiblissent les extrémités inférieures. Les forces diminuent ; elle meurt dans la dyspnée.

Encéphale, 1.130.

Circonv. antér. horiz., 7^m. Couche corticale, 1^m 2 à 2^m.

Léger épaississement des membranes. Circonvolutions minces, anfractuosités larges. Ventricules dilatés. Quelques adhérences disséminées de la pie-mère à la surface corticale qui s'enlève par plaques. Induration sous forme de pellicule de la surface des circonvolutions. La pellicule est d'un gris pâle, ferme ; elle s'enlève facilement en lames étendues, et laisse à nu une surface d'un rouge assez foncé. Consistance normale de la substance blanche. Dégénérescence cartilagineuse des artères de la base.

8. IX. XIII. XVII.

107.

Femme. 33. Célibataire. Fermière.

— 3179 J. Phtisie pulmonaire.

Entrée à l'Asile en 1826, elle en était sortie, après

plusieurs mois, sans être guérie. Sa maladie avait été désignée sous le nom de mélancolie, avec paralysie générale.

Réintégrée en 1833. Tristesse, engourdissement, agitation maniaque intermittente; elle crie, elle déchire. Courte durée de ces accès. Affaiblissement de l'intelligence. La malade répond à peine aux questions qu'on lui adresse. Incohérence. Elle est engourdie. Un peu de travail. Point de symptômes de paralysie; symptômes de phtisie pulmonaire, marasme.

Encéphale, 1.304.

Épaisseur de la couche corticale vers la pointe des lobes ant., 2^{m}.

Pâleur de la surface cérébrale. Pâleur de la couche corticale. La substance blanche a la couleur du lait.

12.

108.

Femme. **61.** **Mariée.**

— 3395 J. Péritonite chronique.

Faiblesse des facultés intellectuelles. Incohérence. Paroxysmes d'agitation. Symptômes de péritonite. Marasme.

Tête, — 159. 121. 285. 327. 348. — 1240.

Couche corticale pâle. Substance blanche plus consistante et plus élastique que dans l'état ordinaire. Ventricules dilatés.

12. XIV.

109.

Femme. **64.** **Mariée.**

— 3425 J. Hémorrhagie de l'arachnoïde.

Affaiblissement des facultés intellectuelles. Incohérence. Idées de grandeur. Paroxysmes d'agitation rares. Travail. Quinze jours avant la mort, trouble des fonctions digestives. Taches scorbutiques. Mort subite.

Encéphale, 1.046.

Épanchement de sang coagulé dans la cavité arachnoïdienne ; source du sang non découverte. Arachnoïde ecchymosée dans son épaisseur, en plusieurs points. Légère infiltration séreuse de la pie-mère, dont les vaisseaux sont vides. Pâleur remarquable de la substance cérébrale. La consistance de cette substance est augmentée ; ses vaisseaux sont dilatés. Cervelet pâle.

12. XV. XVII. 22.

110.

Femme. **49.** **Mariée.**

— 4075 J. Gastro-entérite.

Affaiblissement de l'intelligence. Agitation fréquente. Accès de fureur. Incohérence. On obtient difficilement des réponses courtes, insignifiantes. Gastro-entérite qui s'accompagne de délire général, d'agitation, d'insomnie, de fièvre. Mort dans le marasme.

Encéphale, 1.247.

Ecchymoses sous-arachnoïdiennes sur les parties latérales des hémisphères. La surface corticale est pâle, et s'enlève facilement sous la forme d'une lame mince, grise, transparente, ferme. La couche corticale paraît à la section verticale constituée par trois lames dont la moyenne est plus blanche, et dont l'extérieure est celle qui s'enlève facilement. La substance blanche est d'un blanc jaunâtre sale ; elle est ferme.

V. 12. XIII. XV.

111.

Femme. **70.** **Mariée.** **Trameuse.**

— 4255 J. Anévrisme du cœur.

Agitation habituelle. Incohérence. Hallucinations. Pen-

dant la nuit, elle se met à crier : au secours! à l'assassin! au viol! Faiblesse de l'intelligence. Surdité. Symptômes de maladie du cœur.

Atrophie des lobes antérieurs. Induration des deux substances.

XV. XVII.

112.

Femme. **58.** **Mariée.**

— 4315 J. Pleuro-pneumonie.

Elle avait des idées de grandeur, et se croyait la sainte Vierge, au début de sa maladie. Dans les dernierstemps, affaiblissement de l'intelligence, incohérence. Calme. Travail.

Encéphale, 1.180.

Le cerveau paraît comme tronqué à l'extrémité de ses lobes antérieurs. Les anfractuosités sont peu profondes. Hypérémie générale de l'encéphale. Substance blanche molle, humide, sablée. Ventricules dilatés. Amincissement de la couche corticale cérébelleuse.

1. 4. XVII. 18.

113.

Femme. **68.** **Célibataire.** **Ouvrière.**

— 4380 J. Cancer de l'estomac.

Incohérence. Affaiblissement général de l'intelligence. Surdité. De temps à autre, agitation. Un peu de travail.

Encéphale, 0.985.

Infiltration considérable de la pie-mère. Surface cérébrale pâle.

Les lobes antérieurs sont comme tronqués, et offrent, à leur face inférieure, de chaque côté et en dehors, une

dépression orbiculaire, dans laquelle était reçue une saillie de la voûte orbitaire.

XVII. 22.

114.

Femme. **70.** **Célibataire.**

— 4942 J. Congestion cérébrale.

Agitation maniaque intermittente. Affaiblissement de l'intelligence. Cette femme se plaint de douleurs, qu'elle attribue aux coups qu'on lui donne. Elle accuse les personnes qui s'approchent de son lit, de le pousser, dans l'intention de la jeter par terre et de lui faire du mal. Elle est fort irascible. Elle entend des voix. Elle est sourde. Elle marche avec peine, et se soutient avec une béquille. Elle vit habituellement couchée. Elle parle seule, et à voix basse. Elle mange peu, est pâle et maigre. Elle meurt subitement.

Encéphale, 1.135.

Circonvolution antérieure., 6 et 7^m.
Couche corticale..... A. 1^m à 1^m 5; P. 2^m à 2^m 5; B. 2 à 3.

Hypérémie générale des membranes et de la substance cérébrale. Circonvolutions minces dans les trois quarts antérieurs de la convexité des hémisphères. Anfractuosités larges. Substances grise et blanche très fermes. Granulations ventriculaires.

I. XV. XVII. 21.

115.

Femme. **38.** **Mariée.** **Trameuse.**

— 5525 J. Entérite.

Aliénée depuis 12 ans.

Pendant sa première grossesse, elle s'imaginait avoir des animaux dans le ventre.

A l'entrée : délire général incohérent. Alternatives de calme et d'agitation furieuse. La malade gâte la nuit. Agitation habituelle. Incohérence complète. Actes de violence. Symptômes d'entérite, marasme.

Encéphale, 1.340.

Pâleur de la surface cérébrale et de la couche corticale dans son épaisseur. Dureté considérable des deux substances.

Au niveau de la scissure de Sylvius, les hémisphères présentent comme un étranglement, puis s'élargissent : en avant, de manière à donner à leur extrémité antérieure une forme carrée ; en arrière, de manière à faire bomber latéralement la portion correspondante au temporal. De haut en bas, cette portion paraît déprimée.

12. XV.

116.

Femme. 49. Célibataire. Ouvrière.

— 6570 J. Asphyxie par le froid.

Délire avec agitation. Idées érotiques. Incohérence. Cette malade, pendant les dix années de son séjour à l'Asile, a été constamment agitée, et très souvent furieuse. On la trouva, un matin, couchée sur le parquet de sa chambre, en janvier ; on ne put parvenir à la réchauffer, et elle mourut le lendemain.

Encéphale, 1.374.

Circonvolutions petites et minces dans les lobes antérieurs. Consistance de la substance blanche augmentée ; fibres faciles à suivre très loin. Sinus gorgés de sang. Injection des vaisseaux et de la substance cérébrale.

1. XIV. XVII.

117.

Femme. 46. Célibataire. Ouvrière.

— 9490 J. Congestion cérébrale.

Affaiblissement des facultés intellectuelles. Paroxysmes d'agitation et de fureur. Symptômes d'embarras gastrique. Mort subite.

Tête, — 172. 129. 293. 335. 350. — 1279.
Encéphale, 1.226. — Cervelet, 0.176.

Léger épaississement de l'arachnoïde. Infiltration séreuse de la pie-mère. Consistance de la substance cérébrale augmentée. Ventricules dilatés, contenant de la sérosité. Injection générale.

I. 8. XV. 22.

118.

Femme. 74. Célibataire.

— 12045 J. Entérite.

Affaiblissement des facultés intellectuelles. Incohérence. Symptômes d'entérite. Mort.

Encéphale, 1.195.

Épaississement et opacité de l'arachnoïde, dans la région supérieure des hémisphères, plus prononcée du côté droit. Pie-mère infiltrée de sérosité. Deux points peu étendus de la pie-mère adhèrent à la surface cérébrale, et entraînent, par la traction, quelques flocons de couche corticale. Circonvolutions petites, minces; anfractuosités peu profondes, surtout dans les deux lobes antérieurs, vers leur extrémité. Le lobe antérieur gauche est plus petit que le droit. Dans deux ou trois points des lobes postérieurs, la substance corticale offre une teinte d'un rouge vineux, sans ramollissement. Artères principales encroûtées de plaques cartilagineuses et calcaires.

III. 8. IX. XVII. 22.

Résumé.

Chez tous les individus de cette catégorie, l'affaiblissement de l'intelligence était très prononcé ; le délire primitif, maniaque ou mélancolique, s'était effacé, et l'incohérence était le caractère dominant du trouble intellectuel. Sur les quarante cas : quatre fois (obs. 91, 98, 104, 107), aucune altération (état anémique ; trois fois décoloration de la couche corticale ; chez l'un des malades (obs. 107), l'altération de l'intelligence est profonde, et pourtant le cerveau est volumineux et sans altération) ; deux fois (obs. 79, 95), altérations hypérémiques, associées une fois avec l'épaississement des méninges ; trois fois (obs. 86, 93, 96), mollesse des deux substances ; trois fois (obs. 80, 90, 101), mollesse de la couche corticale ; quatre fois (obs. 83, 94, 97, 108), induration de la substance blanche ; sept fois (obs. 81, 88, 99, 105, 110, 115, 117), induration des deux substances ; dix-sept fois (obs. 82, 84, 85, 87, 89, 92, 100, 102, 103, 106, 109, 111, 112, 113, 114, 116, 118), atrophie prononcée du cerveau.

L'hypérémie a été constatée vingt fois sur quarante cas. Quinze fois, sous la forme simple : dans tout l'encéphale, sept fois ; dans la pie-mère, cinq fois ; dans la substance blanche, trois fois. Cinq fois sous la forme d'ecchymoses : simples, trois fois ; avec injection pointillée, une fois ; avec injection et ramollissement, une fois.

Une fois la couche corticale a été colorée en rouge (obs. 118.)

La décoloration de la couche corticale a été constatée vingt fois. Elle a coincidé cinq fois avec l'hypérémie : dans tout l'encéphale, une fois ; dans des parties autres que la couche corticale, quatre fois.

---

§. 4. — *Stupidité.*

Nombre des observations : Hommes, 15; Femmes, 30; deux sexes, 45.
Durée moyenne de la maladie : Hommes, 3665 jours; Femmes, 2880 j.
Age moyen des malades : Hommes, 48 ans; Femmes, 55 ans.
Poids moyen de l'encéphale : Hommes, 1.297; Femmes, 1.152.

TABLEAU DES ALTÉRATIONS CÉRÉBRALES.

HOMMES.		FEMMES.		DEUX SEXES.	
XVII.	10.	XVII.	22.	XVII.	32.
XV	8.	8.	13.	8.	20.
8. 12.	7.	12.	12.	12.	19.
22.	5.	19.	8.	XV. 22.	12.
XIV.	4.	1. 22.	7.	1. XIV.	10.
1.	3.	XIV.	6.	19.	8.
2. V.	2.	XV 20.	4.	2. V.	5.
III. VI. IX. XIII. XVI.	1.	2. V.	3.	20.	4.
		4. VII.	2.	III. 4. VII.	2.
		III. XVI.	1.	VI. IX. XIII. XVI.	1.

119.

Homme. **44.**

— 216 J. Congestion cérébrale.

Affaiblissement très prononcé de l'intelligence. Physionomie stupide. Incohérence. Engourdissement. Évacuations involontaires. Mort subite.

Encéphale, 1.425.

Circonv. antér., 6^{m}. Couche corticale A., 2^{m}.

Épaississement considérable des membranes, avec opacité. Infiltration sous-arachnoïdienne considérable. Un très petit nombre d'adhérences disséminées dans les deux tiers antérieurs de la convexité, avec enlèvement de très petites plaques. Induration sous forme de pellicule de la surface corticale. Coloration en jaune brun, uniforme de la couche corticale dans les circonvolutions des deux tiers an-

térieurs, se dégradant par teintes moins foncées de dehors en dedans, dans le tiers postérieur. Substance blanche très ferme. Circonvolutions des lobes antérieurs minces et déprimées. Surface des circonvolutions rugueuse.

8. IX. XIII. XVII. 22.

120.

Homme. **61.**

— 527 J. Entérite.

Agitation. Le malade brise, déchire. Il se promène à grands pas. Cris; indocilité. Incohérence dans les paroles, loquacité. L'agitation diminue. L'incohérence augmente. Affaiblissement de l'intelligence. Évacuations involontaires. Symptômes d'entérite.

Encéphale, 1.300.

Légère opacité des membranes, avec épaississement. Décoloration de la couche corticale, qui paraît amincie. Substance blanche ferme. Atrophie de quelques circonvolutions du sommet.

8. 12. XIV. XVII.

121.

Homme. **27.** **Célibataire.** **Cultivateur.**

— 1030 J. Gastro-entérite.

Abolition des facultés intellectuelles. Le malade gâte depuis son entrée à l'Asile. Calme. Gastro-entérite chronique.

Encéphale, 1.320.

Injection générale médiocre des vaisseaux de la pie-mère. Infiltration légère de sérosité dans cette membrane. Consistance des vaisseaux augmentée. Circonvolutions minces, surtout à l'extrémité des lobes antérieurs. Substance cérébrale plus consistante. Ventricules dilatés.

2. XV. 22.

122.

Homme. 55. Célibataire. Mendiant.

— 1095 J. Entérite.

Faiblesse de l'intelligence. Le malade raconte qu'il mendiait et faisait des commissions dans son village. Il paraît n'avoir qu'un petit nombre d'idées. Point d'incohérence. Symptômes d'entérite. Quelques symptômes convulsifs. Le jour de la mort, contracture du bras et de la main gauche.

Encéphale, 1.060.

Injection et épaississement des membranes dans les deux tiers antérieurs de la convexité du cerveau. A l'extrémité du lobe antérieur droit, les membranes sont décollées et soulevées dans toute l'étendue de cette extrémité, et forment une poche déchirée qui a dû contenir un liquide séreux, écoulé au moment de l'ouverture cadavériqne. Dureté très prononcée de toutes les parties de l'encéphale.

2. 8. XV. XVII.

123.

Homme. 40. Célibataire. Cultivateur.

— 1482 J. Marasme.

Abolition des facultés intellectuelles. Immobilité. Taciturnité. Le malade gâte jour et nuit. Dépérissement graduel, refus d'alimens.

Tête, — 188. 138. 312. 352. 360. — 1350.

Encéphale, 1.350.

Pâleur de la surface cérébrale. Pâleur et amincissement de la couche corticale. Dureté des deux substances, dans le cerveau et le cervelet.

12. XV. XVI.

124.

Homme. 77. Marié. Jardinier.

1550 J. Inconnue.

Abolition de l'intelligence. Le malade gâte depuis longtemps. Affaiblissement extrême. Il meurt subitement, après avoir déjeûné.

Encéphale, 1.397. — Cervelet, 0,159.

Sérosité sanguinolente dans la cavité arachnoïdienne, en petite quantité. Épaississement de l'arachnoïde dans les régions supérieure, antérieure et latérales. Infiltration séreuse de la pie-mère. Dilatation des ventricules latéraux. Circonvolutions petites, minces ; anfractuosités peu profondes, surtout en avant. Couche corticale pâle. Vaisseaux de la substance blanche dilatés. Artères cérébrales encroûtées de cartilage.

Hypertrophie du ventricule gauche du cœur.

8. 12. XVII. 22.

125.

Homme. 53. Marié. Charpentier.

— 2980 J. Phtisie pulmonaire.

Affaiblissement de l'intelligence. Incohérence complète. De temps à autre, légers accès d'agitation. Symptômes de phtisie pulmonaire.

Encéphale, 1.140.

Amincissement des circonvolutions antérieures et supérieures. Décoloration de la couche corticale. Consistance augmentée de la substance blanche. Inégalité dans le développement des hémisphères cérébraux ; le lobe droit est un peu plus volumineux que le gauche, principalement vers sa partie moyenne.

XIV. XVII.

126.

Homme. 40. Célibataire. Ouvrier.

— 3100 J. Péritonite chronique.

Ce malade ne parle pas; son gardien ne lui a jamais entendu proférer une parole. Il marche bien, est solide sur ses jambes. Il crie souvent, il est méchant, il frappe les malades; une fois il a mordu son gardien; il gâte.

Depuis long-temps, ce malade était dans la section des gâteux. Depuis quelques jours, on avait remarqué de l'affaiblissement, de l'anorexie. Tout-à-coup, le malade est pris de vomissemens bilieux, et il meurt le deuxième jour, en vomissant une grande quantité de bile verte.

Encéphale, 1.245.

Injection de la pie-mère dans quelques points, notamment dans les régions latérales, sur les lobes moyens. La surface du cerveau est pâle. Dans quelques circonvolutions, il y a injection pointillée de la couche corticale. La consistance de la substance grise corticale est assez ferme; dans deux ou trois points, sa couche la plus superficielle s'enlève par petites plaques arrondies comme à l'emporte-pièce. La couleur de la couche corticale est très-pâle, blanchâtre; la couche la plus interne, dans plusieurs circonvolutions, se distingue à peine de la substance blanche, et partout elle se confond, presque absolument, avec la couche la plus externe. La substance blanche est ferme. Les anfractuosités sont larges, les circonvolutions peu épaisses. Les ventricules sont dilatés. Dans chaque plexus choroïde, un kyste du volume d'une noisette, contenant une sérosité laiteuse. Substance corticale du cervelet molle, surtout dans sa partie inférieure et moyenne.

V. 12. XIV. XVII.

127.

Homme. 40. Marié. Pêcheur.

Ivrognerie. 3532 J. Congestion cérébrale.

Agitation furieuse. Il frappe, il déchire, il se met nu. Incohérence. Évacuations involontaires. Pendant plusieurs années, il reste dans cet état, habituellement nu, et couchant dans la paille. Trois ans avant la mort, on essaie de le tirer de cet état, et on réussit à lui faire garder des vêtemens. L'intelligence est abolie. Le malade reste constamment accroupi. Il gâte très fréquemment. Il est visité par sa femme, qu'il reconnaît à peine, et dont il ne peut dire le nom. Il est trouvé mort dans son lit.

Encéphale, 1.463.

Hypérémie de la pie-mère. Injection pointillée de la surface corticale, qui paraît ramollie dans un petit nombre de circonvolutions. La surface corticale est généralement ferme; toute la couche corticale est pâle. Les deux substances, dans toute l'étendue du cerveau, offrent une augmentation considérable de consistance. Hypérémie légère des deux substances. Le cervelet est plus ferme que dans l'état normal, et sa substance grise est pâle.

1. VII. 12. XV.

128.

Homme. 59. Célibataire. Rentier.

Ivrognerie.
Mère morte aliénée. 4045. Péritonite.

Ivrognerie habituelle. Agitation furieuse, après chaque excès. Retour de la raison dans les intervalles; puis délire continu.

Agitation habituelle; irascibilité; actes de violence. Il se croit l'Ante-Christ. Incohérence. Il se plaint de tout le monde. Il répète avec volubilité, sur le même ton,

plusieurs fois de suite, jusqu'à douze et quinze fois, la courte phrase de colère ou de plainte qu'il veut exprimer, sans y changer un mot. Le malade est engourdi. Il marche avec peine. Évacuations involontaires. Symptômes d'entérite, se reproduisant fréquemment. Dépérissement. Péritonite aiguë.

Tête, 540. — 188. 134. 292. 325. 340. — 1279.

Encéphale, 1,290.

Circonv. ant., 6m. Couche corticale, A. 2 à 3; P. 3 à 4.
Longueur du lobe antérieur... 41 millim.

Épaississement avec opacité des membranes cérébrales. Infiltration de la pie-mère. Point d'adhérences. Circonvolutions minces; anfractuosités larges. Substances blanche et grise fermes. Substance blanche sablée de sang. Atrophie des circonvolutions. Ventricules latéraux légèrement dilatés.

8. XV. XVII. 22.

129.

Homme. **54.** **Célibataire.**

— 4380 J. Gastro-entérite chronique.

Oblitération des facultés intellectuelles. Le malade gâte depuis plusieurs années. Gastro-entérite chronique; mort.

Encéphale, 1.140.

Sérosité dans la cavité arachnoïdienne. Sinus gorgés de sang. Hypérémie générale de la substance cérébrale. Atrophie des circonvolutions. Ventricules dilatés. Cervelet peu hypérémié.

1. XVII.

130.

Homme. **33.** **Célibataire.** **Ouvrier.**

— 4380 J. Entérite chronique.

Abolition des facultés intellectuelles, avec paroxismes rares d'agitation. Évacuations involontaires. Taciturnité.

Engourdissement des muscles, immobilité ; diarrhée, marasme, mort.

Épaississement de l'arachnoïde de la convexité. Injection et infiltration séreuse de la pie-mère. Circonvolutions petites ; anfractuosités larges, surtout dans la moitié antérieure des hémisphères. Substance corticale molle, finement injectée, notamment dans les parties latérales des hémisphères. Ventricules latéraux dilatés, contenant de la sérosité. Substance blanche de la cloison et de la voûte, molle.

8. XVII. 20. 22.

131.

Homme. 32. Célibataire. Clerc de notaire.

Grand-père mort atteint de démence sénile. Sœur morte aliénée.	4925 J.	Entérite.

Intelligence très faible. Parole rare.

A l'entrée, physionomie stupide, mutisme, immobilité. Le malade reste accroupi, la tête fléchie sur la poitrine. Évacuations involontaires de nuit et de jour. Appetit vorace. Symptômes d'entérite chronique, marasme.

Encéphale, 1.410.

Long. des lobes antér., 45^{m}. Haut. au-dessus du mésolobe, 35^{m}.

Hémisphères renflés dans les régions latérales moyennes. Circonvolutions de volume normal. Couche corticale pâle. Dureté très considérable et élasticité considérablement augmentée de la substance cérébrale.

12. XV.

132.

Homme. 45. Marié. Ouvrier.

—	4955 J.	Congestion cérébrale.

Abolition de l'intelligence. Il est quelquefois plusieurs

mois sans parler. Il gâte le jour et la nuit. Symptômes de congestion cérébrale, et mort.

Encéphale, 1.325.

Les lobes antérieurs sont courts et étroits. Pâleur de la couche corticale. Consistance augmentée des deux substances. Léger épaississement des membranes dans la partie supérieure des lobes postérieurs. Quelques ecchymoses sous-arachnoïdiennes disséminées.

V. 8. 12. XV.

133.

Homme. 69. Célibataire. Commis.

— 16790 J. Hépatite chronique.

Oblitération des facultés intellectuelles. État complet d'imbécillité. Accès fréquens d'agitation. Gâteux depuis plusieurs années.

Tête, — 188. 127. 308. 358. 360. — 1341.

Sérosité dans la cavité arachnoïdienne. Injection de la pie-mère. Adhérence peu étendue de la pie-mère vers la pointe du lobe antérieur droit. Circonvolutions des lobes antérieurs petites. Hypérémie générale de la substance cérébrale ; la substance grise tranche sur la blanche, par une coloration foncée. Substance blanche plus consistante et plus élastique. Ventricules latéraux sensiblement dilatés.

1. III. XIV. XVII.

134.

Femme. 72. Mariée.

Misère. 60 J. Gastro-entérite.

Arrêtée comme vagabonde, vingt jours avant l'entrée. Affaiblissement de l'intelligence. Agitation. Cris pendant la nuit. Évacuations involontaires. La malade, qui est atteinte de gastro-entérite, demande sans cesse à man-

ger, tout en se plaignant constamment de coliques. Marasme rapide.

Encéphale, 1.105.

Épaississement de l'arachnoïde, avec quelques points opaques. Hypérémie de la pie-mère, avec injection pointillée de la surface corticale, qui est comme chagrinée, et superficiellement ramollie dans un petit nombre de points. Dans son épaisseur, la couche corticale est pâle et jaunâtre; elle est molle dans les lobes antérieurs, et à la partie inférieure des lobes moyens. Les circonvolutions sont petites, les ventricules grands.

A l'extrémité antérieure du corps strié droit, existe une cavité kystoïde pouvant loger un haricot, contenant un peu de sérosité jaunâtre, à parois légèrement jaunâtres, constituées par la substance cérébrale indurée, et par la membrane ventriculaire épaissie. Deux kystes, pouvant loger chacun une graine de chenevis, existent dans le corps optique du même côté.

VII. 8. 12. XVII. 19.

135.

Femme.	**69.**	**Veuve.**
—	132 J.	Marasme.

Affaiblissement de l'intelligence. Agitation; incohérence; insomnie. Elle cherche à voler ce qui appartient aux autres malades. Évacuations involontaires, de temps en temps. Dans les derniers temps, agitation, loquacité, embarras de la parole, diarrhée. Marasme.

Encéphale, 1.080.

Léger épaississement des membranes. Ecchymoses arachnoïdiennes dans les régions antérieure et latérales des hémisphères, avec injection pointillée et ramollissement superficiel de la couche corticale. Circonvolutions atrophiées dans beaucoup de points, notamment dans les

lobes antérieurs et à la convexité. Couche corticale du cervelet colorée en lilas. Hypérémie des deux substances, dans le cerveau et le cervelet.

4. VII. 8. XVII.

136.

Femme. **34.** **Célibataire.**

— 150 J. Gastro-entérite.

Abolition des facultés intellectuelles. La malade ne mange pas seule. Difficulté pour s'énoncer; taciturnité. Immobilité. Évacuations involontaires. Catarrhe pulmonaire et diarrhée. Marasme.

Encéphale, 1.287.

Substance cérébrale généralement molle. Ventricules dilatés.

20.

137.

Femme. **68.** **Veuve.** **Ouvrière.**

Chagrins domestiques. 195 J. Congestion cérébrale.

Il y a vingt ans, légère hémiplégie.

Affaiblissement de l'intelligence. Réponses incohérentes, insignifiantes. La malade ne mange pas seule. Elle gâte jour et nuit. La marche est pénible et engourdie. Symptômes de congestion cérébrale; retour à la connaissance, affaissement, mort.

Encéphale, 1.080. — Cervelet, 0.150.

Circonvol antér. horiz., 5^m. { Deux couches corticales, 3^m. / Lame blanche interméd., 2^m.

Circonvolutions du quart antér. des hémisphères, de 4 à 5^m.

Du bord antérieur du mésolobe à la pointe des hémisphères, 33^m.

Couche corticale, A. 1^m 5 à 2^m; P. 2^m; B. 2, 3 et 4.

Léger épaississement des membranes. Teinte jaune sale de la surface cérébrale. Lobes antérieurs sensiblement atrophiés. Circonvolutions minces. Anfractuosités

profondes. Couche corticale amincie, surtout dans les lobes antérieurs. Couche corticale pâle dans son épaisseur. Les deux substances sont fermes. Ventricules latéraux très dilatés. Hypérémie générale médiocre.

1. 8. XV. XV. XVII. 21.

138.

Femme. **44.**

— 880 J. Phtisie pulmonaire.

Il y a plusieurs années., attaque d'aliénation mentale, guérie à la Salpêtrière.

Incohérence dans les idées. Taciturnité. Apathie. Arthrite scrophuleuse de l'articulation tibio-tarsienne. Abolition de l'intelligence. Un mois avant la mort, symptômes de phtisie pulmonaire. Marasme rapide.

Encéphale, 1.093.

Surface cérébrale pâle. Substance blanche offrant une teinte légèrement rosée. Consistance de la substance cérébrale ferme. Atrophie des circonvolutions.

12. XIV. XVII.

139.

Femme. **49.** **Mariée.** **Ouvrière.**

— 900 J. Gastro-entérite chronique.

Abolition des facultés intellectuelles. Engourdissement. La malade gâte constamment. Un mois avant sa mort, symptômes de gastro-entérite, dépérissement.

Encéphale, 1.093.

Arachnoïde épaissie, opaque. Rougeur vive par transparence de ses parties latérales. Pie-mère injectée, infiltrée de sérosité. Circonvolutions petites; anfractuosités larges. Substance cérébrale généralement injectée, de consistance ferme. Ventricules dilatés.

1. 8. XVII. 22.

140.

Femme. 37. Célibataire.

— 1095 J. Pneumonie.

Abolition des facultés intellectuelles. Évacuations involontaires. Trois jours avant la mort, refus des alimens, affaissement, pouls fébrile, oppression, diarrhée, coma, mort.

Encéphale, 1.257.

Taches d'un rouge vif, marbrant l'arachnoïde de l'hémisphère droit, constituées par de petits caillots de sang qui s'enlèvent sans intéresser la membrane. Volume des lobes antérieurs peu considérable; circonvolutions petites et minces; consistance de cette portion du cerveau un peu diminuée. La couche corticale se sépare facilement en deux couches, dont l'externe plus mince. Au point d'union des deux couches, cette substance paraît ramollie, et a une couleur jaunâtre. Injection médiocre du cerveau. La consistance de la substance blanche paraît légèrement augmentée. Le cervelet est très mou.

XIV. XVII. 19.

141.

Femme. 53. Mariée. Ouvrière.

Mort de son enfant. 1137 J. Asphyxie par le froid.

Trois ans avant l'entrée, cette femme ayant assisté à l'autopsie de son enfant, a perdu la raison immédiatement.

A l'entrée, affaiblissement de l'intelligence, incohérence complète. Évacuations involontaires. Engourdissement. Trois jours avant la mort, engourdissement plus grand, hésitation dans la parole, tendance à tomber du côté gauche. Elle est trouvée morte dans son lit.

Encéphale, 1.030.

Léger épaississement des membranes. Infiltration de la pie-mère. Atrophie générale des circonvolutions, très prononcée dans les lobes antérieurs, où ces circonvolutions sont minces, à anfractuosités peu profondes et assez larges. Substance corticale très pâle.

8. 12. XVII. 22.

142.

Femme. 52. Célibataire. Domestique.

Perte d'une nièce. 1155 J. Gastro-entérite.

Elle a toujours eu un esprit très borné. Elle habitait une communauté de religieuses, où on ne pouvait l'employer qu'à balayer les cloîtres.

Un mois avant l'entrée, elle perdit une nièce qu'elle aimait beaucoup; et, vers le même temps, fut vivement impressionnée par le spectacle d'un feu d'artifice. Depuis ce moment, délire, exaltation dans les idées, cris, insomnie.

Premier mois : agitation excessive, vociférations, paroles sans suite. Balbutiement. Refus d'alimens. La malade chante des hymnes; elle se plaint d'avoir été placée avec des folles. Elle veut s'en aller chez ses parens. Elle mange bien.

Deuxième mois : elle a une calèche. La maison de Saint-..... est à elle. Elle veut y retourner. Léger embarras dans la parole. La volubilité de la parole est extrême. Insomnie. Agitation excessive. Évacuations involontaires.

Troisième mois : elle est mariée. Elle prend un interne pour son mari. On bat ses enfans. Elle les entend crier. Elle prend ses compagnes pour ses enfans. Cris continuels.

Les paroles sont tronquées. La malade ne peut plus articuler.

Quatrième mois : la malade se calme. La parole est sensiblement moins embarrassée. Le délire est moins actif. La malade gâte.

Sixième mois : retour de l'agitation, et de l'embarras de la parole. Plusieurs alternatives de calme et d'agitation ; pendant le calme, la parole est libre. L'intelligence s'affaiblit de plus en plus. La malade ramasse des ordures. La marche et la parole sont peu embarrassées. L'agitation devient rare et courte. Elle prétend qu'elle n'y voit presque pas, que ses bras sont cassés, qu'elle est maigre, qu'elle se réduit à rien, que ses jupes ne tiennent plus sur elle, que, si ça continue, elle va bientôt mourir.

Pendant la dernière année, la parole et la marche sont libres. Faiblesse intellectuelle, calme, docilité. Inquiétudes pour sa santé. La malade gâte jour et nuit. Des symptômes de gastro-entérite se manifestent. La malade se déclare perdue. Elle dit qu'elle s'en va, qu'elle est bien mal. Elle dépérit rapidement et meurt.

Encéphale, 0.980. — Cervelet, 0.120.

Circonvolution antérieure, 7^m. Longueur du lobe antér., 32^m. Couche corticale, P. 1^m 5 à 2^m ; B., 3^m à 3^m 5.

Point d'épaississement des membranes. Substances grise et blanche saines, fermes. Circonvolutions minces, petites ; anfractuosités peu profondes. La substance blanche ne constitue, dans beaucoup de circonvolutions, qu'une lame très mince. La surface du cervelet est molle, jaune ; un grand nombre de feuillets ne sont recouverts, sur leur tranche, que par une couche excessivement mince de substance jaune. Les nerfs olfactifs sont réduits à un mince filet.

143.

Femme. 47. Mariée. Ouvrière.

— 1215 J. Gastrite chronique.

Affaiblissement des facultés intellectuelles. Paroxysmes d'agitation et de fureur. Surdité. Symptômes de gastrite et de maladie du cœur, marasme, mort.

Encéphale, 1.171.

Ecchymoses sous-arachnoïdiennes disséminées dans toute l'étendue des hémisphères. Substance cérébrale généralement injectée.

1. V.

144.

Femme. 76. Mariée. Rentière.

— 1305 J. Bronchite chronique.

Abolition des facultés intellectuelles. Cris, agitation. Évacuations involontaires. Catarrhe pulmonaire chronique, marasme.

Encéphale, 1.124.

Épaississement de l'arachnoïde. Injection de la pie-mère. Circonvolutions amincies, surtout à l'extrémité des lobes antérieurs. Ramollissement des deux substances à cette extrémité. Ventricules latéraux dilatés.

2. 8. XVII. 20.

145.

Femme. 71. Mariée.

— 1365 J. Cancer de l'estomac et du foie.

Faiblesse des facultés intellectuelles. Cette malade reste constamment couchée, et mange fort peu. Symptômes de maladie organique du foie et de l'estomac. Marasme.

Encéphale, 1.195. — Cervelet, 0.145.

Épaississement de l'arachnoïde, dans la région de la scissure de Sylvius. Légère infiltration de la pie-mère. Ventricules dilatés, contenant quarante grammes de sérosité limpide.

8. 22.

146.

Femme.	**53.**	**Mariée.**	**Ouvrière.**
Chagrins domestiques. Un oncle aliéné.		1125 J.	Phtisie pulmonaire.

Malade depuis huit mois. Insomnie, loquacité, incohérence. Idées de suicide.

A l'entrée : tristesse, abattement, refus d'alimens. Incohérence. Pendant quinze jours, elle est exclusivement nourrie à l'aide de la sonde œsophagienne. Agitation, loquacité, indocilité, incohérence. Évacuations involontaires. Abolition de l'intelligence. Diarrhée. Abcès froid, développé dans la région acromiale de l'épaule droite. Fistule. Marasme.

Encéphale, 1.060. — Cervelet, 0.149.

Amincissement de la couche corticale. Légère injection de la pie-mère.

2. XVI. XVII.

147.

Femme.	**87.**	**Mariée.**
—	1460 J.	Anévrisme du cœur.

Abolition des facultés intellectuelles. Calme habituel. Quatre mois avant la mort, les symptômes d'une maladie du cœur s'aggravent et déterminent un dépérissement graduel.

Encéphale, 1.156. — Cervelet, 0.124.

Substance corticale ramollie vers l'extrémité des lobes antérieurs, généralement pâle et molle à la surface. Vais-

seaux de la pie-mère volumineux, épaissis, résistans. Vaisseaux de la substance cérébrale dilatés. Ventricules considérablement dilatés, contenant beaucoup de sérosité.

Du côté gauche, en dehors du corps strié et dans la substance blanche qui double immédiatement les circonvolutions de l'île, existe un épanchement de sang liquide, contenu dans un espace du volume et de la forme d'un gros haricot, à parois lisses, sans déchirure appréciable, moins lisse du côté de la substance grise du corps strié.

12. 20.

148.

Femme. 46. Célibataire. Rentière.

— 1610 J. Entérite.

Abolition des facultés intellectuelles. Immobilité, taciturnité, tristesse. Évacuations involontaires. On éprouve une difficulté extrême à faire prendre des alimens à cette malade, et on n'en peut obtenir aucune réponse. Symptômes de catarrhe pulmonaire, et dévoiement colliquatif.

Encéphale, 1.140. — Cervelet, 0.178.

Léger épaississement des membranes en quelques points. Pie-mère légèrement infiltrée de sérosité. Circonvolutions minces, anfractuosités peu profondes, surtout dans les lobes antérieurs, à l'extrémité desquels ces anfractuosités ne sont que de simples dépressions superficielles. Consistance très molle de toute la substance cérébrale, surtout dans les couches optiques et dans le cervelet. Vaisseaux de la substance très dilatés.

8. XVII. 20. 22.

149.

Femme. 37. Célibataire.

— 1935 J. Asphyxie par le froid.

Affaiblissement général de l'intelligence. Agitation.

Elle déchire ses vêtemens, brise les croisées. Évacuations involontaires. Elle est trouvée morte dans son lit.

Encéphale, 1.135.

Mollesse de la couche corticale. Dureté de la substance blanche. Les lobes antérieurs sont courts, et paraissent légèrement atrophiés.

XIV. XVII. 19.

150.

Femme. **47.** **Célibataire.**

— 2920 J. Pneumonie chronique.

Abolition des facultés intellectuelles. Paroxysmes d'agitation et de fureur. La malade gâte habituellement. Tout-à-coup, cette malade se trouve forcée de garder le lit. Affaiblissement extrême. Pouls petit. Refroidissement des extrémités. Mort.

Encéphale, 1.124.

Injection et infiltration générales de la pie-mère. Hypérémie de la substance cérébrale.

1. XVII. 22.

151.

Femme. **33.** **Célibataire.** **Trameuse.**

Amour contrarié.
Mère aliénée. 3174 J. Entérite.

Il y a huit ans, elle se brouille avec son amant. Trouble de la raison. Elle cherche son amant, et le suit partout. Elle se sauve de chez son père, et va, de porte en porte, demandant une aumône qu'elle jette après l'avoir reçue. Tentatives de suicide. Elle cherche à s'étrangler, à se jeter dans un puits. Elle ramasse des ordures et les mange. Elle gâte.

A l'entrée : abolition de l'intelligence. Elle déchire ses vêtemens. Elle crache presque continuellement dans

ses mains. Elle ne consent à garder, pour tout vêtement, qu'une chemise et une robe. Paroles rares, insignifiantes. Elle gâte de temps à autre. Symptômes d'entérite. Marasme.

Encéphale, 1.374.

Substance grise pâle et molle. Substance blanche ferme.

12. XIV. 19.

152.

Femme. **79.** **Célibataire.**

— 3285 J. Congestion cérébrale.

Affaiblissement des facultés intellectuelles. Engourdissement, immobilité. Quinze jours avant la mort, cette malade perd l'appétit; elle éprouve un malaise, dont elle ne peut indiquer la nature; accablement; dépérissement graduel. Mort.

Encéphale, 1.093.

Épaississement des membranes. Injection de la pie-mère. Coloration rosée de la couche corticale, qui est généralement ramollie, qui s'enlève facilement à l'aide du manche du scalpel, dans toute l'étendue de la surface cérébrale, et qui laisse voir la portion profonde, colorée d'une teinte rose plus foncée. A la section, la couche corticale apparaît avec la couleur rose d'une teinte plus vive dans la portion profonde. Les ventricules sont dilatés. La couche corticale du cervelet a une teinte rosée.

2. III. 8. XVII. 19.

153.

Femme. **40.** **Mariée.** **Ouvrière.**

— 3525 J. Marasme.

Abolition des facultés intellectuelles. Agitation conti-

nuelle, fureurs fréquentes. La malade mange de la paille. Évacuations involontaires. Marasme.

Encéphale, 1.268. — Cervelet, 0.136.

Ecchymoses sous-arachnoïdiennes à la partie latérale et postérieure de l'hémisphère droit. Consistance augmentée de la substance cérébrale, qui est injectée.

Hypertrophie de la membrane musculeuse de l'estomac et du duodénum. L'épaisseur totale des parois du duodénum est de cinq millimètres.

V. XV.

154.

Femme. **40.** **Célibataire.**

3650 J. Entérite.

Abolition de l'intelligence. Quelques paroles sans suite et sans signification. Évacuations involontaires, jour et nuit.

Tête, — 186. 139. 310. 354. 341. — 1330.
Encéphale, 1.295.

Circonvolution horizontale antérieure, 5 à 6.

Longueur de l'hémisphère	133
de la portion qui est au devant du mésolobe	40
qui est en arrière	65
du mésolobe	78

Hauteur de l'hémisphère à partir de la face supérieure du mésolobe, 34.

Épaisseur de plusieurs circonvolutions, 5 millim.; savoir : substance blanche, à peine 1^{m} ; couche corticale, 4^{m}.

Pâleur de la couche corticale. Circonvolutions de l'extrémité antérieure et de la région syncipitale des hémisphères atrophiées, surtout par l'amincissement de la substance blanche.

12. XVII.

155.

Femme. 35. Célibataire. Mendiante.

— 3650 J. Péritonite chronique.

Abolition des facultés intellectuelles. Accès momentanés de fureur. La malade gâte depuis plusieurs années.

En 1837, des symptômes d'entérite se développent; il s'y joint des symptômes de péritonite, avec épanchement. La malade meurt dans le marasme.

Encéphale, 1.234.

Surface cérébrale décolorée. Les lobes antérieurs sont étroits, comme étranglés, au niveau de la scissure de Sylvius, au-delà de laquelle les lobes moyens font une saillie notable. Les circonvolutions sont minces, les anfractuosités peu profondes. Décoloration de la couche corticale, dont le plan externe est gris de perle, l'interne jaune sale. Consistance des deux substances ferme.

12. XV. XVII.

156.

Femme. 43. Célibataire.

— 3650 J. Gastro-entérite chronique.

Affaiblissement des facultés intellectuelles. Taciturnité. Immobilité. Fréquens accès de fureur. La malade gâte habituellement. Symptômes de gastro-entérite. Peu de jours avant sa mort, cette malade, visitée par ses parens, les reconnaît et leur parle.

Encéphale, 1.257.

Léger épaississement des membranes, dont la tenacité est augmentée. Infiltration séreuse de la pie-mère. Substance corticale d'une couleur jaunâtre et d'une consistance très molle.

8. 12. 19. 22.

157.

Femme. **69.** **Mariée.**

— 3650 J. Hypertrophie du cœur.

Affaiblissement des facultés intellectuelles. Engourdissement. Calme habituel. Symptômes de maladie du cœur, qui entraînent lentement la mort.

Encéphale, 1.156.

Pie-mère congestionnée. Les circonvolutions de la partie antérieure du cerveau sont minces, petites. A l'extrémité du lobe postérieur du côté droit du cerveau, il existe, immédiatement au-dessous de la substance grise, une cavité kystoïde, à parois membraneuses, de couleur jaune paille, lisses, d'une capacité à loger une noisette. La substance cérébrale est généralement injectée. La substance blanche est très ferme.

1. XIV. XVII.

158.

Femme. **68.** **Mariée.** **Ouvrière.**

— 4333 J. Pneumonie double.

Affaiblissement général de l'intelligence. Évacuations involontaires. De temps à autre, agitation furieuse. Cris, actes de violence. Tout-à-coup, la malade s'affaisse, s'alite, et meurt, après vingt-quatre heures, dans la dypsnée et le coma.

Tête, — 171. 132. 292. 340. 351. — 1286.

Encéphale, 1.167.

L'arachnoïde de la dure-mère est recouverte d'une couche mince de sang et de pus. Léger épaississement des membranes. Atrophie des circonvolutions. Décoloration de la substance grise.

8. 12. XVII.

159.

Femme. 76. Mariée. Ouvrière.

— 4345 J. Cancer de l'estomac.

Affaiblissement de l'intelligence. Cette femme, qui a eu des hallucinations, qui s'agitait fréquemment, est, depuis plusieurs années, constamment couchée; elle ne parle pas, mange très peu. Marasme. Vomissemens caractéristiques d'une affection cancéreuse, dans les derniers jours de la vie seulement.

Atrophie des circonvolutions. Amincissement de la couche corticale, qui est pâle. Substance blanche dure. Ventricules dilatés, notamment le droit.

XIV. XXII.

160.

Femme. 65. Mariée.

— 4745 J. Pleuro-pneumonie.

Abolition de l'intelligence. Évacuations involontaires. Agitation périodique.

Encéphale, 0.985.

Circonvolutions minces; anfractuosités larges, peu profondes. Couche corticale pâle. Induration sous forme de pellicule de sa surface. Substance blanche d'une teinte jaune, sablée de sang. Ventricules latéraux très dilatés.

4. 12. XVII.

161.

Femme. 60. Célibataire. Domestique.

Chagrin d'amour. 5745 J. Entérite.

Agitation maniaque intermittente. Idées de grandeur. Elle prétend qu'on doit l'écouter, lui obéir. Elle se dit la maîtresse de tout. Elle prend des poses de commande-

ment. Quand on lui prescrit un bain, elle s'emporte, elle dit au médecin que c'est lui qui le prendra. Elle lève les yeux au ciel, et interpelle Dieu de venir à son secours. « Demandez-moi pardon ! » crie-t-elle au médecin. Deux ans avant la mort, affaiblissement de l'intelligence. Engourdissement. Mutisme. Évacuations involontaires. Immobilité. Abolition des facultés intellectuelles. Diarrhée. Marasme.

Léger épaississement des membranes. Mollesse de la couche corticale, à l'extrémité antérieure des hémisphères. Atrophie des circonvolutions de la moitié antérieure des hémisphères. La couche corticale est mince et pâle. Les circonvolutions sont minces, les anfractuosités larges et béantes.

8. 12. XVII. 19.

162.

Femme. 49. Célibataire. Trameuse.

— 7300 J. Pneumonie.

Abolition des facultés intellectuelles. Agitation presque continuelle; cris, fureurs. Gâteuse. Cinq jours avant sa mort, symptômes obscurs de pneumonie.

Tête, — 180. 130. 287. 339. 318. — 1254.

Encéphale, 1.310.

Ecchymoses sous-arachnoïdiennes très nombreuses. Injection considérable des vaisseaux de la pie-mère. Substance cérébrale généralement injectée. Couche corticale pâle. Plexus choroïdes vésiculeux.

1. V. 12.

163.

Femme. 70. Célibataire.

— 16425 J. Congestion cérébrale.

Affaiblissement très grand des facultés intellectuelles.

Calme. Évacuations souvent involontaires. Congestion cérébrale, mort.

Encéphale, 1.031. — Cervelet, 0.147.

Léger épaississement de l'arachnoïde. Circonvolutions petites; anfractuosités larges, béantes. Les circonvolutions ne se touchent pas. Infiltration de la pie-mère. Injection générale de la substance cérébrale. Consistance de la substance cérébrale augmentée. Dilatation considérable des ventricules latéraux. La proportion de la substance blanche paraît diminuée, et sa densité augmentée.

1. III. 8. XV. XVII. 22.

Résumé.

Chez tous les individus de cette catégorie, l'affaiblissement de l'intelligence était parvenu à sa dernière limite. L'empire de la volonté sur les évacuations alvines et urinaires, était perdu.

Sur les quarante-cinq cas : une fois (obs. 145), léger épaississement des méninges, et infiltration sous-arachnoïdienne (cerveau petit); deux fois (obs. 143, 162), altérations hypérémiques (un cerveau petit); une fois (obs. 136), mollesse des deux substances; trois fois (obs. 147, 151, 156), mollesse de la couche corticale; six fois (obs. 121, 123, 127, 131, 132, 153), induration des deux substances; trente-deux fois (obs. 119, 120, 122, 124, 125, 126, 128, 129, 130, 133, 134, 135, 137, 138, 139, 140, 141, 142, 144, 146, 148, 149, 150, 152, 154, 155, 157, 158, 159, 160, 161, 163), atrophie prononcée du cerveau.

L'hypérémie a été constatée vingt et une fois sur quarante-cinq cas : quatorze fois sous la forme simple ; dans tout l'encéphale, huit fois; dans la pie-mère, cinq fois; dans la substance blanche, une fois ; sept fois sous la forme

d'ecchymoses : simples, quatre fois; avec injection et ramollissement, trois fois.

Deux fois la couche corticale a été colorée en rouge (obs. 133, 152).

La décoloration de la couche corticale a été constatée dix-neuf fois; elle a coïncidé cinq fois avec l'hypérémie : dans l'encéphale, une fois; à la surface de la couche corticale, deux fois; dans des parties autres que la couche corticale, deux fois.

RÉSUMÉ DU CHAPITRE II.

Nombre des observations : Hommes, 55; Femmes, 67; deux sexes, 122.
Durée moyenne de la maladie : Hommes, 2936 jours; Femmes, 2932 j.
Age moyen des malades : Hommes, 48 ans ; Femmes, 53 ans.
Poids moyen de l'encéphale : Hommes, 1.363 ; Femmes, 1.186.

TABLEAU DES ALTÉRATIONS CÉRÉBRALES.

HOMMES.		FEMMES.		DEUX SEXES.	
8. 12.	30.	XVII.	42.	XVII.	62.
XVII.	20.	12.	29.	12.	59.
XV.	18.	8.	24.	8.	54.
XIV.	14.	XV.	19.	XV.	37.
1. 22.	12.	1.	16.	1.	28.
4.	8.	22.	13.	XIV.	26.
2. V. XIII. 19.	5.	XIV.	12.	22.	25.
20.	4.	2. 19.	10.	2. 4. 19.	15.
VI. 11.	3.	4. V.	7.	V.	12.
III. VII. XVI.	2.	20.	5.	XIII. 20.	9.
IX.	1.	XIII.	4.	III. VII.	5.
		III. VII. IX.	3.	VI. IX. 11.	4.
		VI. 11. 21.	1.	XVI.	2.
				21.	1.

En résumant les résultats des recherches d'anatomie pathologique, dans les cent vingt-deux cas de folie chronique, on trouve les résultats suivants : sept fois les altérations ont été nulles ou presque nulles ; onze fois les altérations ont été seulement hypérémiques ; cinq fois, mollesse des deux substances ; huit fois, mollesse de la couche corticale ; deux fois, induration de la couche corticale seule ; huit fois, induration de la substance blanche seule ; vingt fois, induration des deux substances ; soixante et une fois, atrophie des circonvolutions cérébrales.

L'hypérémie a existé soixante-quatre fois ; — quarante-six fois sous la forme simple, ainsi qu'il suit : dans tout

l'encéphale, vingt-deux fois; dans les deux substances cérébrales, trois fois; dans la pie-mère, douze fois; dans la pie-mère et la substance blanche, une fois; dans la substance blanche, huit fois; — dix-huit fois sous la forme d'ecchymoses : simples, onze fois; avec injection pointillée de la couche corticale, deux fois; avec injection et ramollissement de la couche corticale, cinq fois.

La coloration rouge de la couche corticale a existé cinq fois.

La décoloration de la couche corticale a existé cinquante-neuf fois, et a coïncidé vingt fois avec l'hypérémie, savoir : dans tout l'encéphale, quatre fois; à la surface de la couche corticale, quatre fois; dans des parties autres, douze fois.

De ces faits, il résulte immédiatement, et sans autre discussion, qu'il n'existe, pas plus pour la folie chronique que pour la folie aiguë, une altération encéphalique essentielle et caractéristique, qui puisse être considérée comme la condition organique matérielle de cette forme, ou plutôt de ce dégré de la maladie.

Il en résulte, aussi, que l'état pathologique de l'encéphale, qui correspond au trouble psychique, est de nature à ce qu'il soit possible qu'aucune trace de cet état ne subsiste après la mort. En effet, dans sept cas, les altérations ont été nulles, ou presque nulles, et dans onze autres cas, ces altérations, simplement hypérémiques, ne peuvent rendre compte de l'existence de la folie chronique.

Toutefois, les altérations constatées ont une valeur qu'il s'agit, maintenant, de chercher à déterminer.

D'abord, ces altérations diffèrent notablement de celles qui appartiennent à la folie aiguë. Ainsi, dans la folie aiguë, les altérations dominantes sont des formes de l'hypérémie cérébrale, et, parmi ces formes, au premier rang, l'ec-

chymose sous-arachnoïdienne, avec injection et ramollissement de la surface corticale. Dans la folie chronique, les altérations dominantes sont l'atrophie des circonvolutions et l'induration des deux substances.

Les altérations dominantes de la folie aiguë ne se retrouvent que très secondaires parmi les altérations de la folie chronique ; et les altérations dominantes de la folie chronique manquent presque absolument dans la folie aiguë.

Les différences symptômatiques de ces deux formes, ou plutôt de ces deux degrés de la folie, correspondent donc généralement à des différences d'état pathologique, dans l'organe de l'intelligence.

Mais, de plus, les altérations dominantes de la folie chronique, considérées dans leur ensemble, et appréciées dans leur nature, ont un caractère opposé à celui qui appartient aux altérations de la folie aiguë, et peuvent donner une idée approximative de cet autre état de l'encéphale, qui correspond aux troubles psychiques, dans la période chronique de la folie.

En effet, non-seulement l'état hypérémique exprimant une congestion active, qui domine dans la folie aiguë, ne se retrouve pas avec le même caractère dans la folie chronique ; mais, encore, c'est un état physiologiquement et pathologiquement contraire, qui est généralement exprimé par les altérations dans la folie chronique.

Ainsi, la décoloration de la couche corticale tient, dans la folie chronique, la même place que la coloration rouge dans la folie aiguë. Ainsi, l'atrophie des circonvolutions exprime un mouvement de la force plastique contraire à celui que représente l'hypérémie active. Or, cette atrophie, constatée explicitement dans soixante-deux cas (sur cent vingt-deux), où elle était évidente et immédiatement appréciable aux yeux, se révèle comme existant dans la plupart des cas, au moyen de la méthode d'ob-

servation qui consiste à juger le volume par le poids, méthode que j'ai, le premier, introduite dans les recherches d'anatomie pathologique du cerveau. Les résultats que j'ai obtenus par cette méthode, mettent en évidence cette loi remarquable; à savoir, que, dans la période chronique de la folie, le volume du cerveau subit un décroissement qui est en raison composée de la durée et de l'intensité de la maladie.

Cette loi, si conforme, d'ailleurs, aux données générales de la physiologie pathologique, est empiriquement établie par les faits que j'ai recueillis, et ressort avec la plus entière évidence des rapprochemens suivans. J'ai classé les faits de folie chronique en quatre catégories, exprimant quatre degrés d'intensité dans le trouble intellectuel, depuis le simple affaiblissement jusqu'à l'oblitération la plus complète. Le volume du cerveau, dans ces quatre catégories, suit le même rapport de décroissement.

	HOMMES.	FEMMES.	DURÉE	MOYENNE.
1er degré	1.402.	1.216.	2827.	4961.
2e degré	1.395.	1.231.	2327.	1181.
3e degré	1.374.	1.202.	2849.	3621.
4e degré	1.297.	1.152.	3665.	2880.
Moyenne générale,	1.363.	1.136.	2986.	2932.

L'induration, qui exprime une sorte de retrait et de dessèchement, est généralement liée avec l'atrophie; au moins cela est-il démontré par toutes les recherches d'anatomie pathologique, pour le tissu nerveux.

Les altérations dominantes dans la folie chronique, expriment donc, en général, un état de diminution de l'activité plastique, état diamétralement opposé à celui qu'expriment les altérations dominantes, dans la folie aiguë, qui se résume, elle, comme il a été établi, en congestion sanguine active, laquelle représente l'élément

physiologique principal du summum de l'activité plastique.

Le caractère de la folie chronique, en ce qui touche à l'état de l'encéphale, coïncidant avec la manifestation des symptômes psychiques, serait donc une diminution de la vie plastique, tout comme le caractère de la folie aiguë serait, au même point de vue, une augmentation de cette vie.

Et si, la folie étant conçue comme une modification morbide de l'activité psychique, la folie à l'état aigu et la folie à l'état chronique, en raison du mode et de la nature des manifestations psychiques, devaient être considérées comme deux états dynamiques opposés, l'un où l'activité psychique est en plus, l'autre où l'activité psychique est en moins, les données de l'anatomie pathologique viendraient confirmer cette vue, en assignant pour condition matérielle organique à ces deux modes, deux états corrélatifs d'activité plastique dans l'organe au moyen duquel la force psychique se manifeste.

Particularités.

Obs. 122. Le malade, dans les derniers jours de la vie, offre des mouvemens convulsifs, et, le jour de la mort, une contracture du bras et de la main gauches. Les membranes sont décollées, à l'extrémité antérieure de l'hémisphère droit, de manière à constituer une poche vide.

Obs. 58. Quelques heures avant la mort, symptômes de congestion cérébrale ; face colorée, marche chancelante, parole embarrassée. Légère hypérémie de tout l'encéphale.

Obs. 141. Trois jours avant la mort, hésitation dans la parole, tendance à tomber du côté gauche. Mort subite. Point d'hypérémie. Infiltration de la pie-mère.

Obs. 52. Embarras de la parole, agitation furieuse,

délire. Épaississement, opacité, tenacité considérables des membranes, avec infiltration sous-arachnoïdienne.

Obs. 142. Alternatives d'embarras et de liberté de la parole, coïncidant avec l'agitation et le calme. La parole a cessé d'être embarrassée quelque temps avant la mort. Altération unique, atrophie du cerveau.

Obs. 85. Embarras apparent de la parole chez un malade qui parle avec volubilité. Embarras de la marche. On croit à un commencement de paralysie générale. On s'aperçoit que l'embarras de la marche est dû à l'existence d'une maladie de l'articulation coxo-fémorale. A mesure que le délire perd de son activité, et que le malade parle avec moins de volubilité, l'embarras de la parole s'efface.

Obs. 106. Dans les derniers temps de la vie, embarras de la parole et de la marche. Passage à la folie paralytique. Quelques adhérences, avec décoloration et induration étendue de la surface corticale.

Obs. 134. Point de symptômes appréciables de paralysie. Kystes hémorrhagiques anciens, à l'extrémité du corps strié, et dans le corps optique du côté droit.

Obs. 157. Point de symptômes de paralysie. Kyste hémorrhagique ancien, dans la substance blanche du lobe postérieur.

Obs. 147. Point de symptômes de paralysie. Épanchement de sang dans la substance blanche des circonvolutions de l'île, en dehors du corps strié.

Obs. 137. Légère hémiplégie il y a vingt ans. Marche pénible et engourdie. Teinte jaune sale de la surface cérébrale, qui pourrait être regardée comme la trace d'un épanchement sanguin ancien.

Obs. 84. Engourdissement et stupeur habituels, un mois avant la mort. Extase, mutisme, regard fixe. Coloration jaune rouille de la surface de plusieurs circonvolutions, de chaque côté.

Obs. 109. Mort subite chez une femme scorbutique. Épanchement de sang dans la cavité de l'arachnoïde, dont la source ne peut être découverte.

Obs. 140. Pneumonie, mort dans le coma, après trois jours. Hémorrhagie de l'arachnoïde, dont la source ne peut être découverte.

Obs. 158. Pneumonie; mort dans la dypsnée et le coma, après vingt-quatre heures. Sang et pus dans la cavité arachnoïdienne.

Obs. 70. Perte de la mémoire. Compression cérébrale par une tumeur fibreuse de l'arachnoïde et de la pie-mère.

Obs. 48. Granulation de la surface des ventricules latéraux, sans qu'aucun symptôme particulier ait été observé pendant la vie.

Obs. 72. État extatique et cataleptique intermittent. Hypérémie de l'encéphale. Coloration lilas de la couche corticale cérébrale. Mollesse des deux substances cérébrales.

Obs. 42. Malade jugée atteinte d'imbécillité sénile, d'après les antécédens et les symptômes. Atrophie cérébrale, avec augmentation de consistance. Épaississement des méninges.

Obs. 55. État de mélancolie et d'engourdissement. Mutisme qui paraît volontaire. Ramollissement partiel de la couche corticale. Volume considérable de l'encéphale, 1.702.

Obs. 88. Affaiblissement intellectuel. Agitation maniaque intermittente. Consistance ferme des deux substances. Décoloration de la couche corticale. Volume considérable de l'encéphale, 1.750.

Obs. 46, 61, 68, 82, 101, 119, 121, 124, 132, 155. Atrophie partielle des lobes antérieurs, dans des cerveaux d'ailleurs volumineux.

Obs. 90, 101, 112, 113, 115, 125, 155. Difformité du

cerveau, sans rapport constaté avec les particularités du trouble intellectuel.

Obs. 95. Organes génitaux extérieurs très développés. Cervelet volumineux, 0.191. — Encéphale, 1.530. — Point de délire érotique.

Obs. 142. Délire ayant eu pour objet, pendant un certain temps, les idées de mariage, de maternité. Cervelet, 0,120. — Encéphale, 0.980.

Obs. 57. Idées d'orgueil. Le malade est le Père éternel. Il est extrêmement poltron. Région supérieure moyenne des hémisphères large et haute, circonvolutions épaisses. Lobe temporal bas et petit.

Obs. 63. Penchant au vol. Lobes moyens renflés et formant une saillie à courbe très convexe.

Obs. 67. Obstination à propos de l'abstinence de certains alimens, qui ne peut être vaincue. Hémisphères bombés et renflés à la réunion du tiers postérieur avec les deux tiers antérieurs de leur région supérieure, le long de la grande scissure.

Obs. 76. Idées religieuses. La malade passe sa vie à genoux. Opiniâtreté. Développement considérable des circonvolutions dans les régions supérieure et latérales moyennes des hémisphères.

Obs. 97. Dévotion. Le malade s'incline devant tout le monde. Développement considérable des hémisphères, dans la région du vertex.

Obs. 153. Habitude de manger de la paille. Hypertrophie considérable des membranes de l'estomac et du duodenum.

LIVRE II.

FOLIE COMPOSÉE.

CHAPITRE PREMIER.

FOLIE PARALYTIQUE.

§ 1er. — *Développement collatéral du délire et de la paralysie.*

Nombre des observations : Hommes, 43; Femmes, 8 ; deux sexes, 51.
Durée moyenne de la maladie : Hommes, 364 jours ; Femmes, 422 j.
Age moyen des malades : Hommes, 44 ans ; Femmes, 40 ans.
Poids moyen de l'encéphale : Hommes, 1.357 ; Femmes, 1.180.

TABLEAU DES ALTÉRATIONS CÉRÉBRALES.

HOMMES.		FEMMES.		DEUX SEXES.	
X.	43.	X.	8.	X.	51.
IX.	41.	8. IX.	7.	IX.	48.
8.	40.	III. XIV.	5.	8.	47.
III.	24.	XVII.	4.	III.	29.
1.	22.	22.	3.	1. XIV.	24.
XIV.	19.	1. 21.	2.	22.	21.
22.	18.	V. VII. XII. 18.	1.	XVII.	15.
XVII. 21.	11.			21.	13.
VII.	9.			VII.	10.
4. XIII.	7.			XIII.	8.
2. V.	6.			V.	7.
12.	4.			2.	6.
18.	3.			12. 18.	4.
VI.	2.			VI.	2.
XV. 20.	1.			XV. 20.	1.

164.

Homme. 40. Célibataire. Ouvrier.

— 15 J. Congestion cérébrale.

Atteint d'une fièvre typhoïde, il y a un an, ce malade est resté mélancolique. Il y a quinze jours, délire et agi-

tation. Impossibilité de la station ; perte de la parole. Cris, agitation. Refus d'alimens. Le lendemain de son entrée, respiration courte, regard fixe, extrémités froides, coma, mort.

Encéphale, 1.442.

Altération du frontal, qui, dans sa partie antérieure et médiane, offre plusieurs saillies arrondies circonscrites par des enfoncemens à surface lisse, du volume d'un haricot. Dans les parties correspondantes à ces espèces de végétations osseuses, la dure-mère est amincie et comme usée. Les vaisseaux sous-arachnoïdiens sont volumineux et distendus par du sang noir. Dans les parties supérieure et latérales des lobes antérieurs et moyen, de chaque côté, l'arachnoïde épaissie a une couleur blanche opaline, là où elle correspond aux anfractuosités, rouge par transparence dans les autres points. Dans plusieurs points des parties latérales du lobe moyen des deux côtés, et du lobe postérieur droit, la rougeur de l'arachnoïde est uniforme et très vive ; l'arachnoïde est détachée de la circonvolution jusqu'à ses deux bords, à la manière de l'épiderme à la surface d'un vésicatoire, et la couche corticale correspondante, rouge lie de vin ou sanieuse, est ramollie dans sa partie la plus superficielle. Dans un petit nombre de points, vers la grande scissure interlobaire, les membranes adhérentes enlèvent des plaques de couche corticale d'une couleur grise. L'extrémité des lobes antérieurs est un peu molle superficiellement. La couche corticale a généralement une couleur foncée ; sa couche la plus superficielle se détache avec facilité. L'arachnoïde et la couche corticale paraissent à peu près saines dans tout le tiers postérieur de l'hémisphère gauche et dans la plus grande partie du tiers postérieur de l'hémisphère droit. Substance blanche ferme, élastique, comme poisseuse. Hypérémie générale de l'encéphale.

1. III. VII. 8. IX. X. XIV.

165.

Homme. 54. Marié. Rentier.

Ivrognerie. 34 J. Hémorrhagie de l'arachnoïde.

Ancien militaire, ancien cafetier; cet homme faisait abus des boissons alcooliques. Lors du passage du convoi funèbre de Napoléon, il boit plus que de coutume, tout en s'exaltant à propos de son ancien général, et sa raison se trouble complètement.

A l'entrée, agitation, turbulence, loquacité, incohérence. Idées de richesse et de puissance. Embarras de la parole. Tremblement des mains. Mouvemens désordonnés. Insomnie.

L'agitation s'accroît de jour en jour. La parole s'embarrasse de plus en plus. La marche devient vacillante. La langue est chargée; les lèvres se sèchent et se couvrent de croûtes noirâtres. Le pouls est à 92. On a beaucoup de peine à faire prendre des alimens au malade. Il ne prend facilement que les liquides. — Le malade maigrit. Il a quelques vomissemens. L'incohérence est complète. Ses paroles, à peine articulées, n'ont plus de sens.

La veille de la mort, la face est pâle, le malade est engourdi, l'agitation a complètement cessé. Le malade a de la peine à se tenir debout. La parole est à peine possible. Couché, le malade reste immobile, la physionomie s'altère, la respiration s'embarrasse, la connaissance se perd.

Encéphale, 1.340.

Un peu de sang liquide dans la cavité arachnoïdienne, au fond de la fosse sphénoïdale droite. Épaississement avec opacité des membranes dans les trois quarts antérieurs de la convexité des hémisphères à l'extrémité antérieure des hémisphères; ecchymoses sous-arachnoïdiennes.

Adhérences de la pie-mère à la surface corticale, qui se détache par larges plaques comprenant toute l'épais-

seur de la couche corticale dans plusieurs points des lobes antérieurs. La couche corticale est très molle et a une couleur lilas claire. La substance blanche est molle. Les ventricules offrent quelques granulations à peine sensibles. Les membranes adhérent à la surface du cervelet, et entraînent en se détachant une couche mince de substance corticale. Hypérémie générale de l'encéphale.

1. 3. V. 8. IX. X. 18. 21.

166.

Homme. 52. Marié. Rentier.

— 34 J. Congestion cérébrale.

Depuis un mois, trouble de la raison avec agitation furieuse; le malade veut faire de grandes constructions, de grandes démolitions, il veut bâtir Napoléon.

A l'entrée, incohérence, embarras très prononcé de la parole. Le malade peut à peine se soutenir sur ses jambes. Agitation. Abolition de l'intelligence. Évacuations involontaires. Pâleur de la face, état de marasme, mort après quatre jours de séjour.

Encéphale, 1.350.

Hémisphères.	Longueur en avant....	40 millim.
	du mésolobe.	80
	en arrière...	70
	totale.....	190
Hauteur au-dessus du mésolobe.....		40

Épaississement avec opacité des membranes dans les trois quarts antérieurs de la convexité des hémisphères. Ecchymoses sous-arachnoïdiennes multipliées. Adhérences nombreuses des membranes à la surface de la couche corticale, qui s'enlève par larges plaques. Coloration lilas de la couche corticale. Hypérémie de la substance blanche, dont la consistance paraît un peu augmentée. Granulations dans

les ventricules latéraux. Adhérences des membranes à la surface ramollie du cervelet, qui est hypérémié.

III. 4. V. 8. IX. X. XIV. 21.

167.

Homme. 28. Célibataire. Dégraisseur.

Contrariété. 37 J. Pleurésie.

A la suite d'une contrariété vive, perte de connaissance. Irascibilité, idées de grandeur ; il se croit prince et monarque ; embarras de la parole, se manifestant en même temps que le délire.

Entré à l'Asile le cinquième jour depuis l'invasion de la maladie. Agitation extrême, cris, idées de grandeur, expression de bonheur. Parole très embarrassée, marche assez ferme. Frémissement convulsif des muscles de la face. — Les idées de grandeur se manifestent plus rarement. La parole s'embarrasse de plus en plus. Évacuations involontaires. La paralysie s'étend aux jambes. La face s'altère. Amaigrissement. Délire à voix basse. Paroles inintelligibles. Escharre au sacrum. Perte de la parole ; marasme ; mort.

Légère opacité de l'arachnoïde. Rougeur par transparence sur les parties latérales des hémisphères. Injection et infiltration séreuse de la pie-mère. Adhérences multipliées de la pie-mère à la couche corticale, qui s'enlève par plaques, et laisse à nu une surface mamelonnée, rouge et molle. Dans les points correspondans à la rougeur latérale, les membranes se détachent facilement de la couche corticale, qui est superficiellement ramollie et avec vive injection pointillée. La substance blanche est molle, sablée de sang. Injection générale du cerveau.

Épanchement séro-purulent dans la cavité pleurale gauche.

1. III. VII. 8. IX. X. 18. 22.

168.

Homme. 49. Marié. Ouvrier.

— 52 J. Congestion cérébrale.

Idées de grandeur. Délire général. Pouls fébrile. Embarras dans la parole. Marche vacillante. Agitation extrême ; il déchire, il brise. — Amélioration de quelques jours à la suite de l'application d'un séton à la nuque. Retour de l'agitation, du délire, cris. Impossibilité de la station. Chute du rectum. Mort.

Encéphale, 1.327.

Épaississement considérable de l'arachnoïde dans la moitié antérieure des hémisphères. Infiltration de la pie-mère dans la région correspondante. Nombreuses adhérences de la pie-mère à la couche corticale ramollie, notamment à l'extrémité des lobes antérieurs, le long du bord supérieur et interne des hémisphères, sur leurs parties latérales, et à la partie inférieure des lobes moyens. Dans plusieurs points de la surface du cerveau, existent, incrustés dans la couche corticale, des kystes du volume d'un pois, développés au contact de la pie-mère, avec la couche corticale, et consistant dans une poche fibreuse, épaisse d'une demi-ligne, remplie d'une matière crétacée. Ces kystes sont au nombre de sept. Le cervelet est très mou, et offre, dans quelques points, des adhérences entre la pie-mère et la couche corticale. Injection générale de l'encéphale. Hypertrophie du cœur.

1. 8. IX. X. 22.

169.

Homme. 48. Célibataire. Tailleur.

Ivrognerie. 60 J. Abcès du bras.

Délire général, incohérent, vociférations. Léger embarras de la parole. Évacuations involontaires. Face colorée,

pouls fréquent. Un abcès considérable se développe dans l'avant-bras et le bras, s'ouvre vers le coude, et donne issue à plusieurs verres de pus séreux. L'écoulement continue abondamment pendant plusieurs jours ; le malade dépérit rapidement et meurt.

Encéphale, 1.394.

Quantité notable de sérosité trouble dans la cavité arachnoïdienne. Injection et infiltration de la pie-mère. A la surface interne des lobes antérieurs, adhérence des membranes, non épaissies et transparentes, à la couche corticale ramollie, qui se détache par plaques. Dans divers points du cerveau, la lame externe de la couche corticale s'enlève par plaques, à l'aide du manche du scalpel. La substance blanche est ferme, injectée. Les ventricules contiennent une quantité notable de sérosité trouble. Vaste abcès sous-cutané du membre supérieur, qui a séparé la peau des muscles dans la moitié du bras et de l'avant-bras.

2. 4. IX. X. XIV. 22.

170.

Homme.	**44.**	**Veuf.**	**Facteur.**
—	60 J.	Congestion cérébrale.	

Il y a un mois et demi, à la suite d'une maladie considérée comme une attaque d'apoplexie, symptômes d'aliénation. Achats sans nécessité d'une foule d'objets. Activité sans but raisonnable. Conscience d'un état de maladie qu'il veut faire soigner à l'hospice général. Il se sauve de son domicile, escalade, la nuit, la grille de l'hospice, où il est retenu, et de là transféré à Saint-Yon.

Délire général, incohérent. Loquacité, mouvemens désordonnés, actes de violence. Face colorée, yeux brillants, pouls fébrile. Insomnie. Appétit. Évacuations in-

volontaires. — L'agitation augmente ; la camisole devient insuffisante pour retenir le malade dans son lit ; on est forcé de le fixer par des liens. La parole s'embarrasse, les traits s'altèrent, le malade maigrit, des escharres commencent à se former. Le dépérissement est rapide, la prononciation devient de jour en jour plus difficile, et le malade succombe au milieu des symptômes d'une congestion cérébrale.

Encéphale, 1.202.

Épaississement et opacité des membranes dans les trois quarts antérieurs des parties supérieure et latérales des hémisphères. Injection et infiltration séreuse de la pie-mère. Les membranes, dans un grand nombre de points, surtout à l'extrémité et à la partie supérieure des lobes antérieurs, sur les côtés des lobes moyens, et à leur partie inférieure, entraînent une lame mince de la couche corticale ; la surface dénudée est rugueuse, mamelonnée et saignante. La teinte de la couche corticale est d'un rose foncé, presque lilas dans la partie la plus superficielle. Sa consistance est molle. Injection générale de la substance blanche, dont la consistance est ferme. Sérosité dans les ventricules. Les membranes, à la partie inférieure du cervelet, sont épaissies, opaques, et entraînent par la traction une très mince couche de la substance corticale ramollie.

2. III. 4. 8. IX. X. XIV. 22.

171.

Homme.	**37.**	**Cabaretier.**
Ivrognerie.	60 J.	Marasme.

Parole embarrassée. Impossibilité de la station. Incohérence dans les idées ; cris ; agitation. Physionomie stupide, regard fixe. Évacuations involontaires. Symptômes de gastro-entérite ; diarrhée opiniâtre. Embarras toujours

croissant de la parole. Cessation de la diarrhée. Paroles inarticulées, cris. Marasme. Affaissement, perte absolue de la parole, somnolence, mort.

Encéphale, 1.226.

Épaississement de l'arachnoïde sans opacité dans les trois quarts antérieurs des hémisphères. Végétations fibreuses lenticulaires développées sur sa face externe vers la scissure de Sylvius gauche. A l'intérieur elle est rouge ; la pie-mère est injectée. On sent une résistance assez grande au moment où on détache les membranes, au niveau du bord libre des circonvolutions. Adhérence de la membrane non-épaissie à la couche corticale ramollie de la partie inférieure des lobes moyens. Injection pointillée de la substance corticale, à la surface d'un grand nombre de circonvolutions. La substance corticale et la substance blanche sont très molles et généralement injectées. Ventricules dilatés.

III. V. 8. IX. X. 20.

172.

Homme. 37. Célibataire. Fileur.

— 64 J. Marasme.

Traité à l'Hospice général pour une chorée, avec aliénation et paralysie.

A l'entrée, perte de la parole. Cris inarticulés. Aucun signe d'intelligence. Impossibilité de la station. Évacuations involontaires, colliquatives. Escharres de la peau du dos et de la verge. Amaigrissement extrême. Mort le quatrième jour.

Encéphale, 1.210.

Épaississement, opacité opaline de l'arachnoïde de la convexité. Rougeur par transparence en plusieurs points, notamment sur les parties latérales. Injection vive de la pie-mère. Infiltration séreuse sous-arachnoïdienne. Adhérence de la pie-mère à la couche corticale ramollie dans

un petit nombre de points de la convexité, dans la plus grande partie des lobes sphénoïdaux, dans la corne d'Ammon. Ramollissement de la couche corticale : à sa surface, avec injection pointillée dans les parties correspondantes à l'injection plus vive de la pie-mère ; dans sa partie moyenne, en un grand nombre de points où le plan externe se détache par plaques à l'aide de la traction des membranes, ou à l'aide du manche du scalpel. La surface, dépouillée du plan externe, est rugueuse, mamelonnée, saignante. Là où il n'y a pas d'adhérences, la surface externe de la couche corticale a une couleur grise de lin, et laisse voir en plusieurs points, par transparence, des plaques rougeâtres dues à l'injection de la partie moyenne. La couche corticale des cornes d'Ammon a une couleur lilas, et est ramollie. Injection générale de la substance blanche, qui est ferme, élastique. Injection des membranes et des substances cérébelleuses, sans adhérences et sans ramollissement.

1. III. 8. IX. X. XIV. 22.

173.

Homme. 37. Célibataire. Infirmier.

— 64 J. Congestion cérébrale.

Agitation, turbulence, cris. Le malade a de grandes richesses. Embarras assez prononcé de la parole. Station un peu chancelante. L'agitation se calme ; l'embarras de la parole persiste. Le malade a 10,000 livres de rente. Il urine dans ses vêtemens, et gâte la nuit. Un mois après l'entrée, le malade a cessé de gâter, il urine dans son lit rarement. Parole légèrement embarrassée. Le malade mange et digère bien, et pourtant il maigrit. Symptômes de congestion cérébrale. Mort prompte.

Encéphale, 1.484.

Léger épaississement des membranes, avec opacité opa-

line au niveau des anfractuosités dans les parties supérieure, antérieure et latérales des hémisphères.

Dans un petit nombre de points, la surface de la couche corticale se détache par petites plaques, laissant de petites excavations à fond rouge, comme s'il y avait eu perte de substance au moyen de l'emporte-pièce. La couleur de la surface externe des circonvolutions varie du gris foncé et rougeâtre, au jaune et au blanc sale. Dans plusieurs points, notamment dans une circonvolution de l'extrémité du lobe antérieur gauche, dans la circonvolution qui longe le nerf olfactif du côté droit, dans la circonvolution de la corne d'Ammon du côté gauche, la couche corticale est blanche à sa surface ; cette coloration blanche s'étend, pour la première circonvolution, à toute l'épaisseur de la couche corticale indurée; pour les autres, se limite à une couche extérieure assez mince et très dure. La couche corticale, dans les autres parties, a une couleur lilas foncée ; elle est amincie, molle, et se détachant de la substance blanche à la moindre pression dans plusieurs circonvolutions, ferme et superficiellement indurée dans le plus grand nombre. La surface indurée s'enlève sous forme de pellicule, laissant à nu la couche moyenne rouge et molle. Substance blanche généralement ferme, très élastique. Injection arborisée de la surface du ventricule latéral droit. Hypérémie générale du cerveau.

I. III. 8. IX. X. XIII. XIV.

174.

Homme. 58. Marié. Restaurateur.

Frère aliéné. 65 J. Congestion cérébrale.

Depuis deux mois, affaiblissement de la mémoire. Idées de richesse, de grandeur. Il parle du roi, de la reine; il a des millions. Incohérence. Insomnie. La parole et la mar-

che s'embarrassent. Évacuations alvines, parfois involontaires.

A l'entrée, parole impossible, sons inarticulés. Station impossible. Les sensations paraissent obtuses, et le malade semble ne pas distinguer les personnes qui l'entourent. La face est très colorée. Mouvemens convulsifs généraux. Le pouls est fréquent.

Après deux jours, on parvient à fixer pour un instant l'attention du malade, on obtient quelques réponses insignifiantes et mal articulées. Insomnie. Les mouvemens convulsifs ont un peu diminué. La veille de la mort, on peut saisir le sens de quelques paroles. Les convulsions ont cessé. Un peu de sommeil dans la nuit. Le malade meurt tout-à-coup.

Encéphale, 1.273.

Épaississement considérable, avec opacité des membranes cérébrales dans les trois quarts antérieurs de la convexité des hémisphères. Ecchymoses sous-arachnoïdiennes multipliées. Infiltration de la pie-mère. Trois adhérences des membranes, avec décortication cérébrale. La surface corticale a un reflet blanc argentin ; la couche corticale superficielle s'enlève très facilement sous forme de plaques larges et minces, d'un gris pâle, et laisse à nu une surface inégale d'un rose vif. Coloration rose vif de la couche corticale dans toute l'étendue des hémisphères. Substance blanche ferme. Hypérémie générale des membranes et des deux substances. Granulations à la surface des ventricules latéraux et du quatrième ventricule.

I. III. V. 8. IX. X. XIV. 21.

175.

Homme. 37. Marié. Négociant.

Revers de fortune. 77 J. Congestion cérébrale.

Il y a trois ans, accès d'aliénation, guéri après trois mois

de séjour à l'Asile. Depuis deux mois, mélancolie, perte de la mémoire, embarras de la parole.

A l'entrée, tristesse. Incohérence dans les idées. Embarras très grand dans la parole. Station chancelante. Marche difficile. Congestion cérébrale violente. Mort dix-sept jours après l'entrée.

Encéphale, 1.682.

Épaississement et opacité de l'arachnoïde dans les lobes antérieurs, et dans la région supérieure des deux tiers antérieurs des hémisphères. Rougeur vive par transparence de l'arachnoïde, dans les lobes postérieurs. Injection de la pie-mère. Adhérences multipliées de la pie-mère à la couche corticale, ramollie avec injection pointillée dans toute l'étendue des lobes antérieurs, et à la partie inférieure des lobes moyens. Au-dessous des plaques rouges des lobes postérieurs, injection pointillée de la surface corticale. Consistance de la substance blanche augmentée. Injection générale de l'encéphale.

1. VI. 8. IX. X. XIV.

176.

Homme. 42. Veuf. Perruquier.

Perte de sa femme. 90 J. Congestion cérébrale.

Idées de richesse et de grandeur. Délire général, loquacité; agitation, insomnie. Pouls fébrile.

Quinze jours après l'entrée, on constate de la lenteur, de l'embarras dans la prononciation, de la faiblesse dans les extrémités inférieures. Le délire, l'agitation et la faiblesse augmentent; une congestion cérébrale cause la mort un mois après l'entrée.

Encéphale, 1.101. — Cervelet, 0.156.

Légère opacité de l'arachnoïde dans un petit nombre de points correspondant à des anfractuosités. Adhérence de

la pie-mère à la couche corticale, qui s'enlève par plaques, et est ramollie avec injection pointillée, dans un grand nombre de points, surtout à l'extrémité des lobes antérieurs, à la partie latérale des hémisphères, à la partie inférieure des lobes moyens. La couche corticale est ramollie avec injection pointillée dans plusieurs points où il n'y a pas d'adhérence avec les membranes. Légère injection de la substance cérébrale.

Organes génitaux excessivement développés.

4. VII. 8. IX. X.

177.

Homme. **49.** **Ouvrier.**

Procès à propos de délit forestier. 90 J. Congestion cérébrale.

Délire général, agitation, insomnie. Embarras de la parole. Marche chancelante. Le trouble de l'intelligence et les symptômes de paralysie générale vont toujours croissant. Tout-à-coup chute, perte de la connaissance, de la parole, et de tous les mouvemens, et mort au bout de quelques minutes.

Encéphale, 1.522.

Épaississement avec opacité de l'arachnoïde, à la partie supérieure et externe des hémisphères. Injection considérable de la pie-mère. Dans cinq ou six points des lobes antérieurs, adhérence de la pie-mère à la couche corticale, ramollie, comme diffluente. Consistance augmentée de la substance blanche. Injection générale du cerveau.

1. 8. IX. X. XIV.

178.

Homme. **48.** **Célibataire.** **Officier retraité.**

— 92 J. Pneumonie.

Exagération dans les idées; joie, contentement de soi. Agitation excessive. Loquacité. Instabilité dans les idées.

Le malade se trouve bien. Il lui faudrait vingt cerfs à manger. Il a de l'or. Il a sept pieds. Il est content de tout. Il possède tout. — Il est grand de dix pieds, et, en le disant, il se dresse sur la pointe des pieds. Il est beau, il a un nez à la Louis XIV, et il relève la tête. Il a six mille enfans. Tous les malades sont ses enfans. Il est le vénérable. Il est Dieu. Il est le saint des saints. Il n'a pas le sou. Il a toujours cinq sous dans sa poche, comme le Juif errant.

Il danse, il chante, il rit. Il parle de la duchesse de Berry. Il traite le médecin de prince. Chaque fois que la visite arrive, il crie : vive l'Empereur! Il prend le médecin pour M. Boyer. Il passe l'inspection des malades pour les expédier à Constantine. Quelquefois, mais rarement, il passe de la joie extrême aux larmes, sans motif et sans transition ; mais la joie ne tarde pas à prévaloir.

Dès l'entrée, la parole est embarrassée. Les évacuations sont involontaires. Après une quinzaine de jours, la station ne paraît pas très solide, quoique le malade marche beaucoup. A dater de cette époque, l'embarras de la parole se prononce davantage, et les extrémités inférieures s'affaiblissent. Tout-à-coup l'agitation du malade cesse, l'appétit se perd, la respiration s'embarrasse. Le malade s'affaisse, il cesse de parler, et après quelques jours il meurt dans la dyspnée.

Encéphale, 1.472.

Léger épaississement avec légère opacité opaline dans les trois quarts antérieurs des régions supérieure et latérales des hémisphères. Hypérémie et infiltration séreuse considérable de la pie-mère. En plusieurs points, ecchymoses sous-arachnoïdiennes avec injection pointillée, et ramollissement superficiel de la couche corticale. La pie-mère adhère à plusieurs points de l'hémisphère gauche, et enlève, en se détachant, des plaques peu étendues de substance corticale. La surface corticale a un reflet lilas clair. A

l'aide du manche du scalpel, on enlève assez facilement le plan externe de la couche corticale, et on dénude une surface molle d'une couleur rouge violacée. La portion enlevée est grise, et le reflet lilas de la surface est évidemment dû à la couleur violacée de la partie moyenne qui se transmet par transparence.

A la base, point d'épaississement de l'arachnoïde, point d'infiltration de la pie-mère. Mollesse très grande de la couche corticale dans les parties du lobe moyen qui avoisinent la corne d'Ammon. La couleur lilas de la couche corticale est là plus foncée. Ecchymoses sous-arachnoïdiennes sans injection pointillée de la surface corticale. La couche corticale est moins altérée, plus pâle.

Les ventricules sont grands ; leur membrane est le siège de granulations nombreuses très appréciables à l'œil et au toucher ; elle est comme chagrinée. La substance blanche est ferme, élastique. La pie-mère du cervelet adhère en quelques points; elle est hypérémiée. La couche corticale est superficiellement ramollie, et en plusieurs points se détache par plaques minces avec les membranes. Hypérémie générale de l'encéphale.

III, VII. 8. IX. X. XIV. 21. 22.

129.

Homme.	**46.**	**Voiturier.**
Frayeur. Une tante aliénée.	107 J.	Marasme cérébral.

Ce malade se livrait à toutes sortes d'excès. Penchant au vol.

Délire incohérent. Agitation. Fréquence du pouls. Embarras dans la parole, dans les mouvemens. Marche vacillante.

Le lendemain de l'entrée, congestion cérébrale très intense. Perte entière de la connaissance, mouvemens

convulsifs, oppression. Retour à la connaissance au bout de douze heures. Délire, agitation. Le malade a des vomissemens. Des escharres se développent aux coudes ; l'agitation se calme, le malade dépérit, les vomissemens continuent, la parole s'embarrasse de plus en plus ; quelques paroxysmes d'agitation ; mort dans le marasme.

Les membranes transparentes, non épaissies, adhèrent en quelques points à la couche corticale qui s'enlève avec une grande facilité. Ramollissement avec injection violacée de la portion moyenne de la couche corticale, très sensible surtout à la pointe des lobes antérieurs, à la portion inférieure des lobes moyens. Substance blanche ferme[1], élastique. Ventricules latéraux dilatés remplis de sérosité. Injection générale de l'encéphale ; dilatation des vaisseaux.

1. III. IX. X. XIV.

180.

Homme. 36. Célibataire. Corroyeur.

— 120 J. Marasme cérébral.

Idées de grandeur, de puissance, de richesse. Il a des millions et des châteaux. Il est fort. Il a de l'appétit à manger un bœuf. Il fait tous les jours deux cents lieues. Il a un souffle énorme ; il viderait d'un seul souffle un seau de cidre. Dieu le protège. Il a une santé parfaite. Il s'aperçoit bien qu'il est avec des fous ; pour lui, sa raison est entière. Parole précipitée, un peu embarrassée. Il court avec vitesse, et cependant la station est peu solide. Évacuations involontaires.

Le goût de la musique se développe. Il chante faux des airs inconnus, il fait des roulades ; il est émerveillé de sa voix, et il prétend qu'il compose. Il danse en chantant, et se pose en attitudes. Un jour il pleure, en se plaignant de n'avoir pas de femme. Peu à peu la parole s'embarrasse de

plus en plus; la marche devient moins agile, la station plus vacillante. Le malade maigrit. Des congestions répétées forcent le malade à garder le lit. Il perd complètement l'usage de la parole, et meurt dans le coma.

Épaississement, opacité de l'arachnoïde, notamment à la partie supérieure des hémisphères, et dans la partie correspondant aux scissures de Sylvius. Rougeur vive de l'arachnoïde par transparence à l'extrémité des lobes antérieurs, et à la partie latérale des hémisphères. Injection considérable de la pie-mère. Dans un très petit nombre de points, la traction des membranes enlève de petites plaques de couche corticale. La couche corticale a, dans toute son épaisseur, une coloration lilas foncé qui tranche vivement sur la couleur de la substance blanche. Dans beaucoup de points, la portion moyenne de la couche corticale offre comme un liseré d'une teinte plus foncée. La partie superficielle de la couche corticale est ferme; mais, une fois entamée, elle se sépare facilement de la portion profonde, et laisse, comme dans le cas de décortication, par la traction des membranes, une surface inégale, mamelonnée, rouge et saignante. La substance blanche est ferme, injectée, sablée de sang. La substance grise offre la teinte violacée dans toutes les régions, et même dans le cervelet, qui, d'ailleurs, est sain et très volumineux.

1. III. 8. IX. X. XIV.

181.

Homme. 31. Célibataire. Commis.

Perte d'une place. 120 J. Marasme cérébral.

Depuis quelques mois, diminution de la mémoire, affaiblissement des facultés intellectuelles. Bégaiement changé en embarras très prononcé de la parole. Affaiblissement des jambes. Embarras de la parole et défaut de solidité dans la station, augmentant de jour en jour. Lenteur

des réponses et des mouvemens. Agitation convulsive, mouvements spasmodiques, à la suite de diarrhée et de coliques. La diarrhée cesse, et la raison se trouble davantage. Le malade se plaint qu'on le laisse mourir de faim. En se promenant, il jette sa casquette et ses lunettes par dessus les murs. Il accourt tout effaré, s'écriant que la ville de Rouen est submergée. Il casse un carreau. La parole s'embarrasse de plus en plus ; la station devient impossible. Amaigrissement rapide.

Six jours avant la mort, perte de la parole. Regard fixe. Agitation des membres supérieurs. Affaissement. Facies cadavérique. Coma.

Ouverture vingt-deux heures après la mort. Septembre. Température, dix degrés.

Encéphale, 1.491.

Un verre de sérosité mêlée de pus bien caractérisé dans la cavité arachnoïdienne. Le cerveau exhale une odeur fétide de putréfaction. Épaississement, opacité opaline de l'arachnoïde dans les deux tiers antérieurs des régions supérieures, et surtout des régions latérales des hémisphères. Rougeur vive due à des ecchymoses sous-arachnoïdiennes dans un grand nombre de points. Infiltration séreuse sous-arachnoïdienne, là où l'arachnoïde est épaissie. Injection générale de la pie-mère. Adhérence de la pie-mère à la couche corticale ramollie dans les parties latérales, et surtout inférieures des lobes moyens, dans la surface interne des lobes antérieurs, dans les cornes d'Ammon. Dans tous ces points, les membranes ne sont ni épaissies, ni opaques. Ramollissement de la couche corticale : à sa surface, avec injection pointillée en beaucoup de points des lobes antérieurs ; dans sa partie moyenne et sa surface, en un grand nombre de points des lobes moyens à leur partie inférieure, de la corne d'Ammon, de la partie inférieure des lobes antérieurs, en quelques points de la convexité où le

plan externe suit les membranes ou se détache facilement à l'aide du manche du scalpel. Dans toute l'étendue des régions moyennes de la convexité des hémisphères, en haut et sur les côtés, les membranes s'enlèvent d'une seule pièce, et laissent à nu la surface des circonvolutions. La consistance de ces circonvolutions est notablement augmentée, et au milieu d'une teinte générale grise rosée, plusieurs circonvolutions offrent une couleur verdâtre, et exhalent une odeur fétide de putréfaction, qui ne se retrouve pas dans les autres parties. Ces circonvolutions ont une consistance plus grande que les autres; la partie la plus superficielle s'enlève facilement en une pellicule mince, transparente, très dure. La couleur verdâtre n'existe que dans la couche corticale, et diminue rapidement de dehors en dedans. Cette altération très prononcée dans l'hémisphère droit, existe moins intense à gauche. La couleur verdâtre, avec odeur fétide, mais avec ramollissement, se retrouve à la face inférieure du cerveau, à la base du lobe moyen, dans la circonvolution qui donne naissance à la corne d'Ammon, et à la partie inférieure de la surface interne des lobes antérieurs. La couche corticale, dans la plus grande partie de son étendue, offre une coloration rosée du plan contigu à la substance blanche. Consistance augmentée de la substance blanche, qui est fortement sablée de sang, et qui a un reflet légèrement rougeâtre. Cervelet sain, injecté dans ses membranes et sa substance.

VII. 8. IX. X. XV. 22.

182.

Homme. 48. Célibataire. Négociant.

Pertes d'argent. 120 J. Gastro-entérite chronique.

Délire général, agitation, insomnie. Embarras de la parole. Le malade se relève la nuit, défait son lit. Il est

d'une saleté excessive. Il remplit ses poches de pierres, qu'il considère comme des objets précieux. Symptômes de gastro-entérite. Exagération dans les idées. Le malade veut assembler plusieurs médecins, afin qu'ils lui voient manger un bœuf. Loquacité. La paralysie fait des progrès, le malade éprouve plusieurs congestions cérébrales; la gastro-entérite persiste, et le malade meurt dans le marasme.

Encéphale, 1.479.

Épaississement et opacité de l'arachnoïde dans plusieurs points de la convexité et de la base. Injection et infiltration séreuse de la pie-mère. Adhérence de la pie-mère vivement injectée à la couche corticale ramollie, avec injection pointillée dans plusieurs points, principalement à l'extrémité et sur les côtés des lobes antérieurs. La surface du cerveau a généralement une consistance molle. Le ramollissement qui n'intéresse que la couche corticale est surtout très prononcé à la partie inférieure des lobes moyens. Injection générale de la substance cérébrale. Traces de gastro-entérite, avec ulcérations intestinales.

1. 8. IX. X. 22.

183.

Homme. 49. Marié. Maréchal.

— 120 J. Congestion cérébrale.

Perte de la vue, il y a quatre mois. Chagrin profond. Soupirs, larmes quand il est seul. Ce malade répète souvent les mêmes paroles. Pas d'autre trouble dans sa raison. Six jours avant son entrée à l'Asile, délire, paroles sans suite. Il croit qu'on veut l'assassiner, il cherche à se sauver, et s'emporte contre ceux qui le retiennent.

A l'entrée, le malade parle seul, il se croit empoisonné, et demande du lait pour lui servir de contre-poison. Agitation, cris; le malade brise et déchire tout ce qu'il trouve

sous sa main. La parole est embarrassée. Le délire avec agitation continue. Les nuits sont sans sommeil. Le jour, il y a moins d'agitation. La parole s'embarrasse de plus en plus. La progression est difficile, le malade chancelle, ses jambes fléchissent sous lui. Diarrhée.

Trois jours avant la mort, le bras droit est sans mouvement et sans sentiment. Évacuations involontaires. Délire à voix basse. Le malade ne peut montrer sa langue. La respiration s'embarrasse. Coma. Mort.

Encéphale, 1.515.

Épaississement de l'arachnoïde. Plaques rouges, par transparence, dans plusieurs points, notamment à la partie supérieure et latérale du lobe antérieur droit, vers les scissures de Sylvius, et à la partie latérale externe du lobe moyen gauche. Injection vive de la pie-mère, qui est infiltrée de sérosité. Adhérence de la pie-mère à la surface corticale, dans plusieurs points, notamment dans ceux qui correspondent aux plaques rouges. Ramollissement de la partie moyenne de la couche corticale, qui s'enlève par larges plaques, en divers points, notamment dans les lobes antérieurs et à la partie inférieure du lobe moyen gauche. Sous la plaque rouge du lobe antérieur droit, la couche corticale est ramollie dans toute son épaisseur, et d'un rouge vif. Injection pointillée de la couche corticale, en beaucoup de points. Dans plusieurs points, où la couche corticale s'enlève par plaques, la surface dénudée a une couleur grise. Injection générale de la substance blanche. La substance blanche est très ferme, surtout dans les parties centrales. Sérosité sanguinolente dans les ventricules latéraux.

Les nerfs optiques, des deux côtés, et leur commissure, ont un volume d'un tiers moins considérable que dans l'état normal, une couleur plus jaune, une consistance plus grande. Les tubercules quadrijumeaux paraissent plus

petits, surtout les postérieurs. Les vaisseaux et les membranes dans les parties correspondantes ont une grande tenacité.

1. III. 8. IX. X. XIV. 22.

184.

Homme. 50. Marié. Greffier.

Ivrognerie. 180 J. Congestion cérébrale.

Depuis quatre mois, délire, gêne dans la parole et dans les mouvemens, diminution de la mémoire. Le malade gâte quelquefois. Il est irascible, violent. En marchant, il compte les pavés de sa chambre ; il brosse continuellement ses habits.

Faiblesse de l'intelligence. Un peu d'incohérence. Le malade est inquiet, il veut retourner chez lui. Il n'était venu ici que pour parler à un jeune homme. Il ne sait pas où il est. Agitation. Immédiatement après avoir déjeûné, le malade veut rentrer dans sa cellule pour aller dîner. Il prétend que le procureur du roi est venu le voir. La parole est embarrassée, la marche chancelante. L'affaiblissement de l'intelligence et la paralysie augmentent. La marche est très difficile, la parole confuse et inarticulée. Le malade comprend difficilement ce qu'on lui dit. Il gâte jour et nuit. Le matin on le trouve mort dans son lit.

1838. — « Monsieur le Procureur du Roi,

Chargé par un brave homme de me rendre à l'hôtel de St Yon. pour cause d'inconduite de son fils, on ne me fit aucune réponse si non celle que m'aurait fait le père de ce jeune homme, qui est âgé de 18 à 19 ans, je me suis cependant rendu à St Yon qui est à trois lieux de Rouen pour voir ce jeune homme le reclamer. Il me fut refusé. Je me disposais a reprendre la route de Rouen sans succès,

mais le directeur de cette maison me retient moi-même, en disant que je lui étais envoyé comme malade, sans doute et qu'il me gardait, et depuis un mois je suis détenu en effet. Je m'empresse donc de vous adresser la présente pour vous prier d'ordonner ma sortie et faire ordonner la sortie aussi du jeune homme. J'ai bien l'honneur de vous saluer très humblement. »

Encéphale, 1.237.

Épaississement et opacité des membranes. Ecchymoses sous-arachnoïdiennes dans les régions latérales avec injection pointillée de la surface corticale. Adhérence de la pie-mère à la couche corticale ramollie en divers points, et surtout à l'extrémité des lobes antérieurs. Hypérémie du cerveau.

1. VI. 8. IX. X.

185.

Homme. 35. Célibataire. Rentier.

— 240 J. Congestion cérébrale.

Depuis six mois, incohérence, embarras de la parole, station et progression difficiles, convulsions épileptiformes.

A l'entrée, affaiblissement de l'intelligence. Impossibilité de la station. Sensibilité des extrémités inférieures conservée. La parole est embarrassée. Les réponses sont courtes, peu significatives. Évacuations involontaires. Irascibilité très grande. De temps en temps, cris, vociférations. Onanisme. Les forces du malade diminuent. L'intelligence s'affaiblit de plus en plus. Engourdissement. Le malade ne répond plus. Il cesse de manger. Convulsions épileptiformes du côté droit, avec perte de connaissance, dyspnée, qui durent pendant trois jours, et s'éteignent insensiblement pendant l'agonie. Mort dans le coma.

Les mouvemens convulsifs se font par secousses, séparées par un intervalle de quelques secondes; ils ont une durée instantanée, et se produisent simultanément dans la face (muscles animés par le nerf facial), dans les membres supérieur et inférieur du côté droit, dans les muscles de la poitrine et de l'abdomen, dans les muscles du cou. Quelques mouvemens beaucoup plus faibles se produisent aussi par secousses dans le membre inférieur du côté gauche, surtout dans la cuisse.

Encéphale, 1.460.

Hypérémie générale et considérable de la pie-mère. Très léger épaississement des membranes. Adhérences multipliées et larges des membranes, à la surface corticale dans le tiers antérieur des hémisphères, peu nombreuses dans le tiers moyen. La couche corticale s'enlève par plaques larges et épaisses. Couleur rosée de la couche corticale, qui est généralement molle, beaucoup plus dans la région antérieure. Circonvolutions antérieures petites, à couche corticale amincie. L'hémisphère droit est plus largement et plus profondément altéré à sa surface, que le gauche. L'extrémité et la partie inférieure des lobes antérieurs sont les parties les plus lésées. La substance blanche est fortement sablée, et a la consistance ordinaire. Des granulations existent à la surface des ventricules latéraux et du quatrième ventricule.

1. III. 8. IX. X. XVII.

186.

Homme. 38. Célibataire. Domestique.

Onanisme. 240 J. Marasme.

Délire général, incohérent. Agitation. Loquacité. Pupilles inégalement dilatées. Embarras dans la parole. Marche chancelante. Congestions cérébrales répétées. Embarras

toujours croissant de la parole. Impossibilité de la station. Évacuations involontaires. Escharres aux coudes, au sacrum, aux trochanters. Diarrhée. Mort.

Tête, — 195. 153. 325. 337. 370. — 1380.

Encéphale, 1.327. — Cervelet, 0.178.

Les os du crâne ont une épaisseur considérable. Les lames externe et interne du frontal sont très compactes, éburnées, et renferment dans leur intervalle, en plusieurs points, une couche épaisse de tissu diploïque altéré. Dans sa région antérieure, la table interne du frontal est recouverte de saillies osseuses inégalement arrondies, très compactes, correspondantes aux altérations diploïques. Épaississement et opacité de l'arachnoïde à la face supérieure des hémisphères, et dans les lobes antérieurs. Dans toute la longueur de la faux, les membranes sont très adhérentes, et recouvrent plusieurs productions osseuses irrégulières, incrustées dans leur épaisseur, de quinze et vingt millimètres de longueur. Adhérence de la pie-mère à la couche corticale des lobes antérieurs et des bords de la grande scissure interlobaire, et des lobes moyens. La couche corticale est notablement ramollie, et s'enlève par plaques avec les membranes. Les lobes antérieurs sont petits, terminés en pointe. La substance blanche est consistante, ses vaisseaux sont très dilatés.

S. IX. X. XIV. XVII.

187.

Homme. 39. Marié. Cultivateur.

— 300 J. Congestion cérébrale.

Depuis six mois, affaiblissement de l'intelligence, évacuations involontaires.

A l'entrée, affaiblissement de l'intelligence, engourdis-

ment musculaire, gêne dans la marche. Réponses dénuées de sens. Très léger embarras dans la parole. Calme. Après quelques jours, l'engourdissement diminue, l'intelligence paraît un peu améliorée, les réponses, lentes, sont un peu plus significatives. L'embarras de la parole est à peine sensible. Une congestion cérébrale a lieu, et après le retour à la connaissance, l'intelligence est à peu près nulle, les mouvemens sont embarrassés. Une nouvelle congestion cérébrale se produit, et le malade meurt dans le coma.

Encéphale, 1.680.

Sérosité abondante accumulée dans la cavité arachnoïdienne. Épaississement très considérable avec opacité complète, et tenacité comme fibreuse des membranes cérébrales dans la région moyenne supérieure de toute la convexité. Infiltration séreuse de la pie-mère. Adhérences disséminées des membranes à la convexité et dans les parties latérales des hémisphères. La couche corticale s'enlève par plaques assez larges, peu épaisses. Induration sous forme de pellicule de la couche corticale, là où il n'y a pas d'adhérences. Les lobes antérieurs à leur extrémité et à leur face inférieure n'offrent pas d'adhérences. La substance corticale est pâle et mince. Granulations dans les ventricules latéraux et le quatrième ventricule. Substance blanche ferme.

8. IX. X. 12. XIII. XIV. 21. 22.

188.

Homme. 66. Marié. Douanier.

Ivrognerie.
Père et mère aliénés.

307 J. — Marasme cérébral.

Malade depuis cinq mois. — Il voit, pendant la nuit, des personnes qu'il connaît, et des diables qui tournent autour de lui ; alors il se lève, s'arme d'un couteau et se met

à leur poursuite; il cache son couteau dans son lit en se recouchant. Il a menacé sa femme de la tuer. Les accidens se produisent par accès qui se rapprochent de plus en plus.

A l'entrée, paroles incohérentes. Le malade interrogé commence une réponse qu'il ne peut achever à défaut d'idées ; il cherche, n'émet que des sons confus, puis, après quelque temps, il parle de toute chose autre que le sujet de la question. Il se trouve bien portant. Il est content de son sort. Calme, embarras de la parole, marche chancelante. Évacuations involontaires. Les facultés intellectuelles s'abolissent complètement. La parole ne consiste plus qu'en des sons confus et inarticulés. Le malade peut se soutenir et même marcher.

Dix jours avant la mort, perte de la connaissance et de la parole. Décubitus sur le dos sans mouvement. Déglutition difficile. Une parotide se développe. Coma. Mort.

Encéphale, 1.125.

Un verre de sérosité sanguinolente dans la cavité arachnoïdienne. Épaississement des membranes. Décollement de la pie-mère dans l'étendue de plusieurs circonvolutions à la partie externe des lobes moyens, en arrière de la scissure de Sylvius. Injection et ramollissement de la moitié externe de l'épaisseur de la couche corticale dans les points correspondants au décollement de la pie-mère. Quelques adhérences disséminées de la pie-mère à la couche corticale, avec décortication superficielle. Mollesse générale de la couche corticale, qui est mince et pâle. Atrophie des circonvolutions de la moitié antérieure des hémisphères, très sensible surtout dans la région supérieure. Mollesse de la substance blanche. Dilatation des ventricules. Injection générale de la pie-mère et infiltration séreuse considérable dans les anfractuosités élargies.

2. 8. IX. X. 12. XVII. 18. 22.

189.

Homme. **40.**

— 365 J. Congestion cérébrale.

Agitation légère, loquacité, incohérence. Hébétude de la physionomie. Léger embarras de la parole. L'agitation se calme promptement. Le malade est calme, doux, affectueux pour les autres malades qu'il soigne. Il travaille. La parole reste embarrassée.

Après trois mois, une congestion cérébrale est suivie d'une paralysie du bras droit, qui disparaît après quelques jours. Calme. Travail.

Après six mois, congestion cérébrale. La parole s'embarrasse. La station devient chancelante. Irascibilité, agitation. Cessation du travail. Perte de la mémoire. Au sortir du repas, le malade oublie qu'il vient de manger. L'intelligence s'affaiblit, la station devient impossible, la parole est très embarrassée. Évacuations involontaires.

Après onze mois, congestion cérébrale, perte de la connaissance, abolition de la sensibilité. La parole devient inintelligible, après le retour à la connaissance. Le malade reste couché. Une dernière congestion cérébrale, non suivie de retour à la connaissance, cause la mort en deux jours

Encéphale, 1.312.

Léger épaississement des membranes, plaques opaques disséminées. Les membranes sont décollées dans une petite étendue de la pointe des lobes antérieurs. Un petit nombre d'adhérences avec décortication superficielle et peu étendue dans plusieurs circonvolutions de la partie supérieure des lobes antérieurs. Dans la moitié antérieure des hémisphères, la couche corticale a une couleur rouge lilas. Dans le tiers antérieur, elle est, en outre, molle et sensiblement amincie. Elle est très molle

et très amincie dans la partie supérieure et à l'extrémité des lobes antérieurs. Granulations de la surface des ventricules. Substance blanche de consistance ordinaire, hypérémiée. Hypérémie générale de l'encéphale.

I. III. 8. IX. X. 21.

190.

Homme. 42. Marié. Menuisier.

Ivrognerie. 387 J. Arachnoïdite.

Il y a un an, il annonce à tout le monde qu'il a de grandes entreprises; il arrête beaucoup d'ouvriers, il achète des bois qu'il abandonne sur la voie publique. Il parle de grands voyages à faire dans l'interêt de son commerce. Pendant les six derniers mois, il a eu deux congestions cérébrales. Depuis quinze jours, délire, agitation, idées de grandeur, de richesse.

A l'entrée, agitation excessive; il a 200,000 livres de rente, il est colonel. Il frappe, heurte, déchire. Embarras prononcé de la parole. La station paraît assez solide. Toutefois le malade aime à rester couché à terre. Il a des éblouissemens terribles. Incohérence, agitation, insomnie. Une escharre se développe au coude par suite de l'usage de la camisole. Il prétend un jour qu'il s'est disputé la nuit avec un rat énorme qui est venu dans sa chambre. Diarrhée, marasme, mort.

Encéphale, 1.295.

Épanchement de deux verres de sérosité purulente dans la cavité arachnoïdienne. L'arachnoïde n'est pas rouge; on en détache des flocons albumineux sous forme de membranes molles. Épaississement considérable, opacité; injection des membranes cérébrales dans la partie moyenne de la convexité supérieure des hémisphères. Dans quelques points il s'est développé entre la pie-mère et l'arach-

noïde des poches remplies de sérosité jaunâtre du volume d'un gros pois et d'une petite noisette. Les circonvolutions des lobes antérieurs sont minces, les anfractuosités sont larges et peu profondes. Les lobes antérieurs sont courts; à leur face inférieure la couche corticale est rougeâtre et molle. De la surface des circonvolutions, on détache facilement une pellicule mince comme cornée, au-dessous de laquelle on trouve, en plusieurs points, la couche moyenne molle et rouge. Cette pellicule, elle-même, est molle en plusieurs points. Injection générale de la substance cérébrale.

III. 4. 8. X. XVII.

191.

Homme. 41. Marié. Commis.

— 425 J. Congestion cérébrale.

Embarras extrême de la parole. Difficulté de la station. Marche chancelante. Délire général. Agitation.

Après quatre mois de séjour, l'agitation se calme, et la paralysie reste stationnaire.

Quatre mois avant la mort, l'affaiblissement des facultés intellectuelles et des forces musculaires fait des progrès. Le malade éprouve plusieurs congestions cérébrales.

Un mois avant la mort, perte de la parole, impossibilité de la station, développement d'escharres. Évacuations involontaires. Perte absolue de toute intelligence. Le malade, immobile sur le dos, ne mange que les alimens qu'on lui pousse dans la bouche.

Encéphale, 1.312.

Opacité et épaississement des membranes dans plusieurs points, notamment vers la scissure de Sylvius, et dans les parties correspondantes aux anfractuosités de la convexité des hémisphères. Ramollissement général de la couche cor-

ticale, qui s'enlève par plaques avec une grande facilité, partout à l'aide du manche du scalpel, et par la traction des membranes dans un grand nombre de points, surtout à l'extrémité des lobes antérieurs, à la convexité des hémisphères le long de la scissure interlobaire, et à la partie inférieure des lobes moyens. L'altération est beaucoup moins considérable dans les lobes postérieurs. Ventricules latéraux dilatés, contenant de la sérosité transparente. Membrane ventriculaire d'un blanc légèrement opalin, ayant perdu son poli. Injection générale de la substance blanche.

4. 8. IX. X.

192.

Homme. 37. Marié. Cordonnier.

— 465 J. Congestion cérébrale.

Idées de richesses. Il a 20,000 livres de rente. Il a un frère au Hâvre, qui est riche de plus d'un million. Il a tué seize hommes dans la nuit. Tous les jours il tue des colonels. Il vient de faire des prisonniers, qu'il a remis entre les mains du directeur. Il ne sait pas s'il les fera guillotiner. La parole est embarrassée. Le malade urine dans ses vêtemens. Agitation fréquente. Désir de sortir. Tentatives d'évasion. Une fois, il cherche à escalader un mur, et fait une chute de plusieurs pieds de hauteur. — Son père était général, et le premier aide-de-camp de Napoléon. En le gardant à Saint-Yon, on lui fait perdre plus de 600 mille francs à gagner. La parole s'embarrasse de plus en plus. La marche devient vacillante. L'agitation diminue. L'incohérence augmente. Souvent le malade chante en parlant. Il cesse de parler de tuer. Il vante encore ses richesses. L'intelligence s'efface de plus en plus. Symptôme de congestion cérébrale ; mort prompte.

Tête, 540. — 192. 135. 285. 340. 350. — 1302.

Encéphale, 1.273. — Cervelet, 0.205.

Sérosité abondante dans la cavité arachnoïdienne. Épaississement avec opacité des membranes de la convexité. Infiltration et hypérémie de la pie-mère. Adhérences multipliées et disséminées des membranes à toute l'étendue des hémisphères, avec décortication, par plaques épaisses, de la surface cérébrale. Plaques plus nombreuses et plus larges à la partie inférieure des lobes antérieurs et moyens. Ramollissement et coloration rouge lilas de la couche corticale cérébrale. Granulations ventriculaires peu nombreuses, peu développées. Substance blanche ferme. Cervelet ferme, hypérémié.

2. III. 8. IX. X. XIV. 21. 22.

193.

Homme. 61. Marié. Constructeur.

Revers de fortune. 580 J. Congestion cérébrale.

Il y a un an et demi, à la suite d'une perte d'argent, paralysie qui s'améliore au bout de quelques mois. Affaiblissement des facultés intellectuelles. Il y a quatre mois; symptômes d'aliénation mentale : accès de colère, actes de violence. Le malade ramasse des cailloux. Il gâte.

Agitation, insomnie; cris pendant la nuit. Le malade dit des injures, veut battre son gardien. La parole est très embarrassée, la station est chancelante. Il gâte jour et nuit. La paralysie fait des progrès, le malade ne peut plus se soutenir. Il garde le lit. Une congestion cérébrale avec perte de connaissance, a lieu six jours avant la mort. Le malade retrouve un peu de connaissance, mais il ne peut articuler un seul mot. Une nouvelle congestion cause la mort en quelques heures.

Encéphale, 1.510.

Épaississement et opacité de l'arachnoïde, avec injection des vaisseaux; infiltration de la pie-mère. Adhérences

disséminées de la pie-mère à la couche corticale. Ramollissement de la couche corticale superficielle dans un grand nombre de points, surtout dans les lobes antérieurs, à leur pointe, et à la partie supérieure et latérale des hémisphères, dans leurs deux tiers antérieurs. La couche corticale est légèrement colorée en rouge. Substance blanche hypérémiée.

t. III. 8. IX. X

194.

Homme. 40. Boulanger.

— 605 J. Congestion cérébrale.

Traité à Bicêtre, à Paris, d'où il est amené à l'Asile, le 5 août 1837.

Embarras léger de la parole. Station solide. Intelligence faible. Calme habituel, travail. Le malade est querelleur et colère. Deux fois il s'est emporté contre des malades, et les a frappés. Instances incessantes pour sortir, motivées sur sa guérison. Point de trouble intellectuel. La sortie est accordée, après un séjour de trois mois et demi.

Six mois après la sortie, le malade est ramené à Saint-Yon. Agitation excessive. Délire incohérent. Face colorée. Embarras prononcé de la parole. L'agitation et le délire se calment très promptement. Le malade demande à travailler. Des ligatures, qui avaient été appliquées à ses jambes avant son entrée, ont déterminé la formation d'escharres. Le malade est calme, docile; les escharres tombent et les plaies se guérissent. Le malade travaille. Embarras de la parole moins prononcé. La marche est libre. Les pupilles sont inégalement dilatées, et de forme irrégulière. Plusieurs congestions cérébrales, à la suite desquelles les symptômes de paralysie générale se prononcent d'avantage. Il y a faiblesse plus grande du côté gauche.

Huit jours avant la mort, congestion cérébrale, symptômes d'hémiplégie gauche, avec légère contracture. La tête est tournée à droite. La sensibilité du côté gauche est émoussée. Stupeur. La sensibilité reparaît un peu à gauche. La contracture persiste. La respiration s'embarrasse. Mort.

Encéphale, 1.213.

Épaississement avec opacité et ecchymoses des membranes dans les trois quarts antérieurs des hémisphères. Adhérences générales dans la même étendue, avec décortication de la surface cérébrale par larges plaques. Mollesse de la couche corticale qui est généralement pâle, et qui, dans certains points, est réduite en bouillie. Granulations ventriculaires. Couche superficielle ventriculaire s'enlevant par larges plaques. Substance blanche de consistance ordinaire. Hypérémie générale du cerveau. Dans le corps strié et la couche optique droite, les vaisseaux contiennent des caillots. Cervelet sain.

1. 8. IX. X. 12. 21.

195.

Homme. **58.** **Veuf.** **Militaire.**

Ivrognerie. 608 J. Congestion cérébrale

Mars 1836. Congestion cérébrale, parole embarrassée, amélioration. — Novembre 1836. Reproduction des accidens cérébraux. — 1837. Affaiblissement de l'intelligence, taciturnité, embarras de la parole. — Quelque temps avant l'entrée, nouvelle congestion cérébrale.

Faiblesse de l'intelligence. Physionomie hébétée. Embarras de la parole très prononcé. Station légèrement chancelante. Le malade dit qu'il s'ennuie. Insomnie. Cris dans la nuit. Agitation, le malade déchire ses habits, il s'emporte, il frappe son gardien, les malades. — Il fait entendre un bourdonnement continuel. — A la moindre

contrariété, il s'emporte, le visage se colore, et il essaie de frapper. L'appétit est vorace. Il demande sans cesse à manger. Chaque jour, au moment de la visite, il demande en chantant : une côtelette, s'il vous plaît ! Il avale les morceaux sans les mâcher, et manque une fois de s'asphyxier. Il lui arrive assez souvent de tomber. Il gâte.

Un mois avant la mort, il apprend qu'on l'a fait descendre à une pension inférieure, il en éprouve du mécontentement, et répète d'un ton de colère, ces mots : « Mon fils m'abandonne. » Il faut beaucoup d'attention pour saisir le sens de ses paroles. Il est visité par d'anciens camarades d'armes, et, au souvenir de parties de plaisirs, autrefois faites avec eux, il rit, il crie et s'agite violemment. La paralysie fait des progrès ; la station devient impossible, les membres tremblent, le malade s'affaiblit et maigrit. Il refuse les alimens. Symptômes de congestion cérébrale, et mort prompte.

Encéphale, 1.390.

Épaississement des membranes, avec opacité. Ecchymoses sous-arachnoïdiennes d'une couleur rouge violette, avec adhérences à la couche corticale qui s'enlève par larges plaques, et laisse une surface rouge violette, mamelonnée et molle, dans les régions latérales des deux hémisphères. Adhérences en divers points des lobes antérieurs, surtout vers la pointe, avec décortication. Atrophie des circonvolutions dans les lobes antérieurs et dans la région moyenne supérieure des hémisphères ; circonvolutions minces, déprimées en creux dans plusieurs points ; anfractuosités larges et béantes. Infiltration de la pie-mère. La surface de la couche corticale est indurée dans plusieurs points où il n'y a pas d'adhérences. Consistance de la substance blanche ordinaire. Hypérémie des deux substances.

1. III. VII. 8. IX. X. XIII. XVII. 22.

196.

Homme. 33. Célibataire. Clerc de notaire.

Excès. 611 J. Marasme cérébral.

En septembre 1836, attaque d'apoplexie avec paralysie du côté gauche, puis symptômes de folie. Délire roulant sur l'amour, la politique. Craintes d'arrestation. Manie d'acheter. Appétit vorace. — Séjour de trois mois à Ivry. Amélioration. — Rechute après deux mois. Retour dans sa famille. — Trois jours avant l'entrée, convulsions.

Pendant le premier mois, agitation convulsive, mutisme. Il est impossible d'attirer l'attention du malade. Il reste couché sur le dos, les yeux fermés ou ouverts, sans direction du regard. Évacuations alvines dans le lit. Le pouls a de la force et de la fréquence. Quelques paroles d'impatience adressées au gardien.

Après le premier mois, le malade ne peut coordonner ses mouvemens. Il chancelle sur ses jambes. Il essaie de se lever, et marche auprès de son lit, sur lequel il retombe de temps en temps. Le malade interrogé, ouvre les yeux, tourne la tête, il semble vouloir parler, les muscles de la face s'agitent, et les joues se colorent. Le malade urine dans son vase de nuit.

Un mois vingt-un jours après l'entrée, tout-à-coup le malade recouvre la connaissance; il demande où il est, il parle de sa famille, il se lève, il s'habille. Il pleure. Je le vois, il me reconnaît (nous avions eu des relations d'amitié), me tend la main, me la serre, s'informe de ma famille. Il demande des nouvelles des siens. Ses yeux se mouillent de larmes. Il chancelle sur ses jambes; la jambe gauche paraît plus faible, il tombe de temps en temps sur son lit. Il raconte que, depuis plusieurs jours, il entendait ce qu'on disait auprès de lui, qu'il m'avait reconnu; que constamment il entendait des voix; que les voix de femme

qui lui arrivaient des dortoirs voisins, lui semblaient être les voix de sa mère et de sa sœur. Il était mécontent qu'elles ne vinssent pas le voir. Il dit que tout ce qu'il voit et entend pendant le jour, se reproduit dans son cerveau pendant la nuit, sous la forme de rêves et de délire. L'articulation de la parole est naturelle. De temps en temps le malade bégaie d'une manière très prononcée. Il va se promener à l'aide d'une béquille à main.

Le lendemain, même état. L'intelligence paraît saine. Il se plaint de l'engourdissement de ses jambes, comme de son seul malaise. Il a la confiance que cet état guérira. Il se promène avec l'intention de dégourdir ses jambes. Il est visité par son père. Il ne savait pas qu'il fût à Saint-Yon depuis deux mois, et il s'écrie, en l'apprenant : « Comme la vie se passe ! »

Pendant une quinzaine de jours, l'amélioration se soutient, les nuits sont calmes. Les jambes sont un peu plus solides. La gauche se fait traîner pendant la marche.

Peu à peu l'intelligence s'affaiblit. Le malade ne peut fixer son attention. Il essaie en vain de lire et d'écrire. La parole est libre, l'articulation nette, mais le malade ne répond qu'avec lenteur et brièvement. Les nuits deviennent agitées, sans sommeil. L'intelligence s'affaiblit. La parole est rare. Le malade traîne la jambe gauche. Bientôt il ne peut plus se soutenir. Des congestions cérébrales se produisent. Les évacuations deviennent involontaires. Somnolence habituelle. Quelques rares instans où le malade a conscience de son état et s'en afflige. Une escharre se développe dans la région du sacrum, et fait de rapides progrès. Les congestions cérébrales se répètent et se rapprochent. Un mouvement fébrile et le marasme s'établissent. Mort dans le coma.

Encéphale, 1.452.

Cinquante grammes de sérosité trouble dans la cavité

arachnoïdienne. Végétation fougueuse du volume d'un gros pois à la face externe de la dure-mère, près du sinus longitudinal. Consistance augmentée des membranes avec léger épaississement, sans opacité. Hypérémie de la pie-mère.

La consistance de la surface corticale est considérablement augmentée; la couche corticale ne se laisse entamer par le manche du scalpel qu'avec effort, et sa surface se détache facilement sous forme d'une pellicule consistante, demi-transparente. La surface dénudée est rougeâtre et paraît plus molle. La consistance de la substance blanche est notablement augmentée; elle a une teinte jaunâtre et est fortement sablée; ses vaisseaux sont dilatés. Le corps strié droit à une consistance très ferme, et offre, dans sa partie antérieure, les traces d'un kyste apoplectique pouvant loger un haricot; les parties environnantes sont dures et jaunâtres. Dans le lobe gauche du cervelet et dans sa substance blanche vers le centre existe un petit kyste pouvant loger un pois; les parties environnantes sont molles.

1. 8. X. XIII. XIV.

197.

Homme. 35. Célibataire. Négociant.

Excès vénériens. 614 J. Congestion cérébrale.

Entré dans la maison de M. Scip. Pinel, en mai 1838.

Physionomie un peu hébétée. Difficulté pour s'exprimer, surtout en certains momens. Facultés intellectuelles affaiblies; mémoire à peu près nulle. Impossibilité de se livrer à aucune espèce de travail. Il change les objets de place et oublie un instant après ce qu'il en a fait. Le malade est sans cesse en mouvement. Il s'habille et se deshabille. Il fait quatre ou cinq toilettes par jour. Il raisonne toujours fort juste; ses lettres sont parfaitement dictées. Marche facile. Insomnie.

A l'entrée, 22 octobre 1838, irascibilité. Faiblesse intellectuelle. Discours suivis, sensés. Docilité. Embarras de la parole. Station solide, marche facile. Peu à peu la parole s'embarrasse, la marche devient difficile, l'intelligence s'affaiblit, la mémoire se perd. Le malade est préoccupé d'une seule idée, aller à la garde-robe. Il pleure facilement. L'articulation des mots devient très difficile. La mémoire est complètement perdue. La station est impossible. Le malade gâte. On ne peut plus comprendre ce que le malade veut dire. Congestion cérébrale. Mort.

Lettre écrite un mois avant la mort.

« Mon cher père, je suis obligé de t'écrire, car je manque de papier et de plumes. Je te prie de m'en envoyer demain par ta bonne. Je lui remettrai deux pantalons qui ont besoin de quelques réparations peu importantes. Je lui remettrai une lettre pour t'indiquer ce que le tailleur, à qui tu les remettras, aura à y faire. Je puis attendre les pantalons huit jours.

« Je serai reconnaissant du service que tu me rendras. Je t'embrasse de tout mon cœur, et je suis pour la vie, ton fils soumis. Présente mes amitiés, etc. — J'ai besoin d'un gilet de tricot fin. Je suis très sensible au froid. »

Tête, 565. — 198. 150. 295. 345. 375. — 1363.

Encéphale, 1.390.

Épaississement avec opacité des membranes dans les trois quarts antérieurs des hémisphères. Adhérences disséminées, peu étendues des membranes à la couche corticale. Coloration rouge brique et ramollissement de la partie moyenne de la couche corticale. Amincissement de cette couche. Les lobes antérieurs sont courts, leurs circonvolutions sont atrophiées. Hypérémie générale de l'encéphale.

1. III. 8. IX. X. XVII.

198.

Homme. 57. Marié. Cultivateur.

Revers de fortune. 621 J. Hydropisie arachnoïdienne.

Habitudes antérieures d'ivrognerie. — Il y a six ans, revers de fortune et violent chagrin. — Il y a un an, sans trouble intellectuel, la parole s'embarrasse et les mouvemens deviennent moins faciles. — Il y a dix jours, à la suite d'un accès de colère, congestion cérébrale, délire général, embarras de la parole. Après quelques jours, l'embarras de la parole diminue un peu, le trouble intellectuel persiste, le malade parle de dîners, de parties de plaisir, il brosse sans cesse ses habits.

A l'entrée, agitation; parole embarrassée. Le lendemain, impossibilité absolue de parler, sons confus, inarticulés. Station vacillante. Conjonctives injectées. Le surlendemain, parole plus libre. Alternatives d'embarras plus grand et moindre dans la parole. La faiblesse des extrémités inférieures persiste et s'accroît. Incohérence. Le malade se deshabille. Il ne sait pas distinguer son mouchoir de son bonnet de nuit. Quoique pouvant à peine se soutenir, il se traîne jusque dans le milieu de la cour, et là, couché à plat ventre, il arrache des brins d'herbe, prétendant qu'il travaille et qu'il est payé cinq francs par jour. Il gâte souvent la nuit.

Alternatives de calme et d'agitation. Pendant l'agitation, la parole est inintelligible et les jambes ne peuvent soutenir le malade. La station devient constamment impossible. Il croit être en état de marcher, et dit que ce n'est pas la boisson qui peut l'empêcher de marcher, puisqu'il ne prend rien. Il gâte jour et nuit. Il a de la peine a trouver les mots, et articule à peine. Il meurt dans le coma.

Encéphale, 1.320.

Adhérence très solide de la dure-mère aux pariétaux, des deux côtés de la suture. Quantité considérable de sérosité dans la cavité arachnoïdienne. Épaississement des membranes avec opacité dans les deux tiers antérieurs de la convexité des hémisphères. Rougeur vive des membranes dans les lobes antérieurs à leurs parties supérieure, antérieure et latérales externes. Adhérences peu étendues de la pie-mère, avec décortication superficielle, dans un petit nombre de points à l'extrémité des lobes antérieurs. Induration sous forme de pellicule de la couche corticale, dans la plupart des circonvolutions. Coloration lie de vin, par bandes, dans l'épaisseur de la couche corticale de plusieurs circonvolutions. Substance grise des corps striés molle. Substance blanche sablée, de consistance ordinaire. Granulations de la membrane ventriculaire épaissie.

1. III. V. 8. IX. X. XIII. 21.

199.

Homme. 52. Marié. Ouvrier.

— 665 J. Marasme.

Délire incohérent. Congestions cérébrales répétées. Embarras de la parole, station vacillante. Le côté gauche est plus paralysé que le droit. La paralysie fait des progrès. Les congestions cérébrales se répètent. D'énormes escharres se développent. Les évacuations sont involontaires. Marasme. Mort.

Encéphale, 1.296. — Cervelet, 0.147.

Quantité considérable de sérosité dans la cavité arachnoïdienne. Épaississement et opacité opaline de l'arachnoïde, dans les trois quarts antérieurs des régions supérieure et latérales des hémisphères. Infiltration séreuse de la pie-mère. Adhérence de la pie-mère à la couche cor-

ticale en plusieurs points, mais surtout à l'extrémité des lobes antérieurs, où la couche corticale s'enlève par plaques. Les circonvolutions des lobes antérieurs sont minces; les anfractuosités larges, peu profondes. La couche corticale, d'une couleur grise pâle, est généralement très mince. Injection générale de la substance blanche.

4. 8. IX. X. 12. XVII.

200.

Homme. 40. Marié. Peintre.

— 760 J. Marasme cérébral.

Après un mariage d'inclination, changement de caractère; il devient dévot et sombre. Vers la fin de 1835, sans cause connue, autre que des excès de travail, embarras de la parole, diminution de la mémoire. Embarras dans la marche, chutes fréquentes; légère incohérence dans les idées.

Dans le courant de février 1836, il fait une chute occasionnée par une faiblesse dans le pied droit, il trébuche à chaque pas. Il divague, il s'occupe de vétilles. Il ne peut se faire comprendre de ses élèves, bien que son travail de peintre ne se ressente pas de sa position. Des médecins consultés pensent « qu'en l'absence de tout phénomène antérieurement éprouvé, ces phénomènes sont le résultat d'une affection générale du système nerveux, dont, au bout d'un certain temps, l'action s'est portée spécialement vers un des points du cerveau, où elle a déterminé lentement, soit un ramollissement, soit, pour parler avec plus de probabilité, un léger épanchement, qui ont, eux-mêmes, donné lieu à l'affaiblissement de l'intelligence et à la paralysie incomplète de la jambe droite.»

Entré le 4 septembre 1837, à Saint-Yon. Le malade est extrêmement agité, il frappe, il déchire. Le malade a de

la peine à se soutenir sur ses jambes. Il parle avec difficulté. Évacuations involontaires. Des congestions cérébrales se produisent fréquemment. L'embarras de la parole augmente ; la station devient impossible.

Le 19 septembre, le malade ne peut plus articuler un mot. Il est couché, sans mouvement, sur le dos. Il à l'œil fixe. Il avale, avec une difficulté extrême, quelques cuillerées de liquides. Il ne paraît pas avoir de connaissance. De temps à autre, quelques efforts impuissans pour parler ; quelquefois le malade s'agite ; le plus souvent il est immobile et assoupi. Des escharres se développent dans la région du sacrum. Le malade reste dans cet état jusqu'au 9 octobre, jour de sa mort.

Encéphale, 1.245. — Cervelet, 0.179.

Léger épaississement avec opacité opaline de l'arachnoïde au niveau des anfractuosités, dans la partie moyenne de la convexité des hémisphères. Injection vive de la pie-mère, avec infiltration séreuse légère. Ecchymoses sous-arachnoïdiennes disséminées à la partie inférieure et latérale des lobes moyens, à la partie inférieure des lobes antérieurs. La pie-mère adhère à la surface cérébrale dans un petit nombre de points, et détermine là l'enlèvement de petites plaques de substance corticale, laissant, dans la couche, une perte de substance comme à l'emporte-pièce. La surface dénudée est rugueuse, rougeâtre. Sur ses contours, on peut facilement soulever une pellicule grise pâle, et on propage ainsi, de proche en proche, la dénudation de la couche moyenne. En entamant la couche corticale, on produit, avec une grande facilité, le même effet dans un point quelconque de la surface des circonvolutions. La pellicule, qu'on enlève ainsi, a une consistance plus grande que dans l'état normal. La surface dont elle se détache est rougeâtre.

A la partie inférieure des lobes antérieurs, le long de

la gouttière des nerfs olfactifs, la superficie de la couche corticale est ramollie et a une couleur lilas assez foncée. Il en est de même à la partie inférieure des lobes moyens, le long de la grande fente cérébrale.

La couche corticale a une couleur lilas peu foncée, elle paraît être diminuée dans son épaisseur. Les circonvolutions sont généralement minces, les anfractuosités peu profondes, surtout à l'extrémité des lobes antérieurs.

Les ventricules sont dilatés. Granulations peu nombreuses à la surface ventriculaire. Substance blanche très ferme. Hypérémie générale des deux substances. Cervelet très ferme, sain dans sa substance et ses membranes.

1. III. V. IX. X. XIII. XIV. XVII. 21.

201.

Homme. 50. Marié. Serrurier.

Ivrognerie. Frère idiot.	835 J.	Marasme cérébral.

Malade depuis quatorze mois.

A l'entrée, impossibilité de parler ; sons confus, inarticulés. Station et marche impossibles. Le malade tend à tomber du lit. Il ne peut manger seul. Évacuations involontaires, jour et nuit. Après quelques jours, la parole devient un peu plus facile. Le malade est volontaire, irascible. Il marche difficilement avec l'appui d'un bras. On le lève et on l'assied. La paralysie diminue. Le malade peut se soutenir sur ses jambes. Avec de l'attention, on peut saisir le sens de ses paroles. Cris et agitation pendant la nuit.

Après six mois, le malade se traîne seul dans les cours. Souvent sentant ses jambes fléchir sous lui, il se laisse tomber et se met à rire. Il témoigne de la colère quand on l'aide à se relever. Il a perdu la mémoire. Il prétend qu'il y a dix ans qu'il est à Saint-Yon. Il oublie les

visites de sa femme. Congestion cérébrale. Au bout de deux jours, retour à la connaissance. Les mouvemens restent plus embarrassés. Les mots ne peuvent plus être articulés. La station est impossible, le malade ne peut plus rester levé. Marasme.

Encéphale, 1.218.

Épaississement avec opacité des membranes dans la partie latérale et supérieure des hémisphères. Infiltration de la pie-mère. Ecchymoses sous-arachnoïdiennes peu nombreuses vers la scissure de Sylvius, avec ramollissement superficiel de la couche corticale. Légères adhérences à la pointe des lobes antérieurs et à la partie interne des lobes moyens, où la couche corticale s'enlève par plaques en un petit nombre de points. Une des circonvolutions de cette région à droite se dépouille de toute sa couche corticale ramollie et comme diffluente. La couche corticale des lobes antérieurs, surtout à leur pointe, et des lobes moyens à leur partie externe et inférieure, est très molle. Dans les autres régions, la couche corticale est au contraire très ferme, et dans plusieurs points, sa surface se soulève facilement sous la forme d'une pellicule dure. Les lobes antérieurs sont courts, étroits, les circonvolutions petites, écartées. La substance blanche, surtout dans l'hémisphère droit, a une couleur blanc sale; sa consistance est ordinaire. Les ventricules sont dilatés. La substance blanche qui en forme les parois, est ferme. Injection sanguine médiocre de la substance, considérable des membranes cérébrales.

2. VII. 8. IX. X. XIII. XVII. 22.

202.

Homme. 46. Veuf. Commis.

Excès vénériens. 901 J. Marasme cérébral.

Caractère sombre, taciturne. Il y a deux ans, sa mé-

moire s'affaiblit, ce qui le rend incapable de travail. Il devient plus triste. On remarque que ses membres tremblent.

Un mois avant l'entrée, après un bain chaud, congestion cérébrale. Après le retour à la connaissance, la parole est embarrassée. Incohérence. Hallucinations. Il voit des mouches, des rats. Il croit entendre, pendant la nuit, des voleurs. La marche est embarrassée, et les jambes s'œdématient pendant la station.

A l'entrée, agitation, insomnie. Diminution de la mémoire. Peu de suite dans les discours. Hallucinations de la vue et de l'ouïe. Crainte incessante des voleurs. Il les voit, il les entend. Il cherche autour de son lit avant de se coucher. Il appelle le gardien, et s'écrie : « Tenez, regardez ! les voilà, les voleurs. » Embarras de la parole, station et marche vacillantes.

L'agitation diminue. Les hallucinations continuent. Il voit, il entend des voleurs. Il voit des gendarmes. — La mémoire est perdue. Souvent, à la sortie du repas, il demande si l'on va bientôt déjeûner ou dîner. L'intelligence s'efface. Incohérence. Les hallucinations diminuent. Le malade s'engourdit. La station paraît un peu plus ferme. Évacuations involontaires. L'embarras de la parole augmente ; la station devient impossible. Marasme.

« Monsieur, mon viel ami,

« J'avais prié messieurs mes chefs, que je désirais allez vous voir à Rouen. Mais jamais ils n'ont me donner cette liberté. Aujourdhui ils m'ont donnés seulement la liberté de vous écrire. Nous vous prions de venir le plus tôt que vous pourrez. Nous probablement que vous ayez sur vous ma note de ce je possible. Je ne l'ai pas moi. Adieu mon ancien et bon ami. J'espère bientôt vous revoir. »

Tête, 560. — 195. 140. 310. 355. 380. — 1380.
Encéphale, 1.343.

Épaississement avec opacité des membranes à la convexité, surtout des lobes antérieurs. Infiltration de la pie-mère, surtout dans les lobes antérieurs où les anfractuosités sont élargies. Adhérences disséminées, plus nombreuses dans les lobes antérieurs et sur les parties latérales des hémisphères au-dessus de la scissure de Sylvius. Il en existe quelques-unes dans les lobes postérieurs. Décortication par larges plaques. Surface corticale blanche à l'extérieur, rosée et ramollie dans sa partie moyenne. Lobes antérieurs courts, étroits, pointus. Substance blanche très ferme. Ventricules dilatés, avec granulations. Le cervelet est excessivement dur.

8. IX. X. XIV. XVII. 21. 22.

203.

Homme. 42. Marié. Cultivateur.

— 970 J. Ramollissement cérébral.

Délire général, agitation. Évacuations involontaires. Embarras de la parole. Marche vacillante. Au délire succède peu à peu l'abolition des facultés intellectuelles, avec alternatives d'engourdissement et d'agitation.

Quinze jours avant la mort, agitation extrême, cris, coloration de la face, insomnie, oppression, pouls fébrile, vomissemens bilieux, météorisme du ventre. A l'agitation succède, le quatrième jour, de l'assoupissement, avec paralysie du bras et de la jambe gauche. Les vomissemens ont cessé. — Le sixième jour, accès épileptiformes, coma, contracture des membres du côté gauche. Gêne dans les mouvemens du bras droit. Les accès épileptiformes se multiplient; cinq attaques en un jour. — Le neuvième jour, le bras gauche a perdu sa rigidité, le droit est devenu au contraire raide et contracté. Dilatation de la pupille droite. Le treizième jour, quinze à vingt accès épileptiformes.

Coma profond. Accès qui se continuent jusqu'à la mort, le quinzième jour.

Encéphale, 1.285.

Légère opacité de l'arachnoïde dans un petit nombre de points. Rougeur vive par transparence de l'arachnoïde dans les parties latérales. Injection de la pie-mère dont les vaisseaux sont dilatés. Dans toute l'étendue de l'hémisphère droit, la couche superficielle de la substance corticale s'enlève en même temps que les membranes; elle est évidemment ramollie sans changement de couleur. Le ramollissement est plus considérable, et avec injection pointillée dans les régions latérales correspondantes à la rougeur de l'arachnoïde; la moitié externe de la couche corticale est dans cette région tout-à-fait diffluente. Des altérations analogues, sauf l'intensité et l'étendue qui sont moindres, se présentent dans l'hémisphère gauche. Les ventricules sont dilatés, remplis de sérosité. La membrane ventriculaire paraît épaissie; elle s'enlève avec une couche mince de substance blanche, qui met à nu les corps striés dont la substance grise est molle. La cloison et la voûte ont une consistance ferme. Les membranes adhèrent au cervelet dans le lobe gauche. La couche corticale ramollie se détache en même temps que la membrane. Le ramollissement est plus considérable, et avec injection pointillée dans la couche corticale d'un des lobules de la face inférieure gauche.

VII. 8. IX. X.

204.

Homme. 47. Marié. Cultivateur.

Frère aliéné. 998 J. Marasme cérébral.

Quinze mois avant l'entrée, paralysie du releveur de la paupière supérieure, qui guérit après un mois de durée.

Un an avant l'entrée, trouble de la raison, incohérence,

rires sans motifs, taciturnité. — Depuis deux mois, parole embarrassée, urines involontaires.

A l'entrée, taciturnité, embarras de la parole. Agitation légère. Affaiblissement de l'intelligence, incohérence. Engourdissement musculaire. Évacuations involontaires.

Après quelques mois, l'agitation a disparu. Les évacuations ont cessé d'être involontaires. L'engourdissement musculaire a diminué. La parole demeure embarrassée. Le malade engraisse.

Six mois avant la mort, de légères congestions cérébrales ont lieu; la paralysie fait de nouveau des progrès. Abolition de l'intelligence. Station difficile. Évacuations involontaires. Amaigrissement. Pendant un mois, le malade reste couché; la parole est inarticulée; les membres sont raides; l'intelligence est abolie; le malade ne peut manger seul; il reste immobile en supination; des escharres gangréneuses se développent dans diverses régions du corps. La déglutition devient difficile; le malade a des hoquets. Il demeure dix jours dans cet état d'abolition complète des fonctions du cerveau, et s'éteint.

Tête, 558. — 192. 140. 295. 340. 340. — 1307.
Encéphale, 1.200.

Les circonvolutions de l'extrémité antérieure des hémisphères ont de 3 à 4 millimètres, la substance blanche n'ayant d'épaisseur que 1 millimètre.

Longueur	en avant.....	35 millim.
	du mésolobe.....	80
	en arrière.....	60
	totale.....	180

Épaississement et infiltration considérable des membranes dans les lobes antérieurs. Un très petit nombre d'adhérences des membranes à la surface cérébrale de la convexité. Nombreuses adhérences au niveau de la scissure de Sylvius, et à la partie inférieure des lobes moyens. La cou-

che corticale s'enlève par larges plaques, avec les membranes. La couche corticale, qui a une couleur gris jaunâtre, est généralement ramollie dans sa partie moyenne. Les lobes antérieurs sont notablement atrophiés, et la couche corticale y est amincie. La substance blanche est ferme. Granulations ventriculaires. Épaississement de la membrane ventriculaire, et injection arborisée des vaisseaux sous-jacens.

8. IX. X. XVII. 21. 22.

205.

Homme.	35.	Veuf.	Ouvrier.
Mort de sa femme. Ivrognerie.		1155 J.	Marasme cérébral.

Treize mois avant l'entrée, le malade perd sa femme après six semaines de mariage, en ressent un violent chagrin, et se livre à l'ivrognerie.

Un mois avant l'entrée, tristesse, abattement, puis agitation, idées de richesses.

A l'entrée (juin 1836), agitation, incohérence. Idées de richesse et de grandeur. Embarras de la parole. Marche vacillante. Agitation continuelle et croissante. Tentatives d'évasion. Il est repris par ses parens, en août 1836. Réintégré le 14 avril 1837. — Embarras très prononcé de la parole. Marche chancelante. Il ne parle que pour demander à manger. Il gâte jour et nuit. Ses mains sont continuellement en mouvement. Il morcelle la paille de son lit en très petits fragmens. Abolition de l'intelligence.

Repris par sa famille le 6 mai 1837. Il est ramené de nouveau. Embarras très prononcé de la parole. Station chancelante. Marche difficile. Abolition de l'intelligence. Congestions sanguines répétées. Impossibilité de marcher et d'articuler. Développement d'escharres dans la région du sacrum. Marasme.

Léger épaississement des membranes. Injection et infiltration de la pie-mère. Ecchymoses sous-arachnoïdiennes. Décollement de la pie-mère dans plusieurs points des parties latérales des hémisphères. La surface cérébrale, dans ces points, est sanglante, ramollie, diffluente, comme ulcérée. Adhérences multipliées de la pie-mère à la couche corticale, qui s'enlève par plaques. Coloration violacée de la couche corticale et de la substance grise en général. Ventricules dilatés. Moëlle épinière saine. Vive injection de ses membranes. Dans la région dorsale, une plaque de tissu adipeux adhère à la dure-mère par des filamens celluleux ; sa longueur est de cent millimètres ; sa largeur, celle du canal.

III. VII. 8. IX. X. 22.

206.

Homme. 38. Célibataire. Médecin.

Ivrognerie. 1365 J. Congestion cérébrale.

Délire incohérent. Paroxysmes d'agitation. Embarras de la parole. Marche chancelante. Après six mois de séjour, la paralysie cessa de faire des progrès, et le malade, très tranquille, jouissait d'une santé générale assez bonne, lorsqu'il succomba subitement.

Tête, — 188. 140. 318. 367. 372. — 1385.

Encéphale, 1.531. — Cervelet, 0.173.

Épaississement et opacité de l'arachnoïde de la convexité. Injection et infiltration séreuse de la pie-mère. Adhérences de la pie-mère à la couche corticale dans plusieurs points, notamment à l'extrémité des lobes antérieurs. Ramollissement de la couche corticale en divers points, à l'extrémité des lobes antérieurs, surtout à l'extrémité du lobe antérieur gauche, à la surface des circon-

volutions qui aboutissent aux cornes d'Ammon, où la substance grise a une couleur lie de vin. La membrane des ventricules est épaissie, et la substance cérébrale sous-jacente paraît ramollie. La glande pinéale est transformée en une poche contenant de la sérosité, et offrant à son centre un petit noyau pierreux jaune.

2. III. 8. IX. X. 22.

207.

Femme.	43.	Mariée.	Ouvrière.
Ivrognerie. Cousine aliénée.		5J J.	Entérite.

Depuis une quinzaine de jours, affaiblissement de l'intelligence, incohérence, loquacité. Idées de richesse, de grandeur. Elle est reine. Ses pieds ont été brûlés; elle dit qu'ils ont été gelés en Russie. Léger embarras de la parole.

A l'entrée, affaiblissement de l'intelligence. Réponses rares et courtes. Embarras de la parole. Station vacillante. Évacuations involontaires. Refus d'alimens. — Après huit jours, légère amélioration dans l'intelligence, la parole est plus libre. Un peu de travail. Bientôt l'intelligence s'affaisse. Elle ne veut pas montrer sa langue, parce qu'on veut l'humilier. Symptômes d'entérite. Tremblement des membres. Carphologie.

Encéphale, 1.180.

Léger épaississement des membranes, sans opacité. Les membranes se détachent des circonvolutions, sans enlever la substance corticale, excepté dans trois points. Dans le tiers antérieur des hémisphères, plusieurs circonvolutions offrent une injection pointillée. Des gouttelettes de sang se forment au moment de la séparation des membranes. La surface des circonvolutions est inégale, criblée d'une

multitude de petites cavités. La couche corticale est rosée, légèrement ramollie. Hypérémie générale de l'encéphale.

I. III. 8. IX. X.

208.

Femme. 32. Mariée. Épicière.

— 107 J. Congestion cérébrale.

Sensibilité morale exagérée. Caractère jaloux et inquiet. — Deux mois avant l'invasion de la maladie mentale, céphalalgie habituelle. Sans cause connue, trouble de l'intelligence. La malade écrit un grand nombre de lettres. La plupart des personnes à qui elle les adresse ne lui sont connues que de nom. Dans ces lettres, elle se reconnaît des torts et en demande pardon. Son mari la trouve, un soir, embrassant un portrait de saint Jérôme et lui demandant pardon. La malade a plusieurs attaques caractérisées par la perte totale de la connaissance, avec convulsions et écume à la bouche. On introduit auprès de la malade un homme qui prétend la guérir en se faisant passer pour Dieu. Après cette tentative, le trouble de la raison est complet. La malade danse, rit, pleure sans motifs. Elle pousse des cris inarticulés.

A l'entrée, agitation excessive. Incohérence dans les paroles et dans les mouvemens. Ces paroles sont à peine articulées. La station est vacillante. La malade, qui est sans cesse en mouvement, pousse les autres malades, les mord; elle ne garde pas de vêtemens. — L'embarras de la parole est très prononcé. Sons inarticulés. Elle gâte jour et nuit. Deux accès d'épilepsie. Amaigrissement. Marasme.

Deux jours avant la mort, impossibilité de la station. Décubitus sur le dos. Perte de la connaissance. Embarras de la respiration. Mouvemens convulsifs, comme épileptiques par intervalles. Mouvemens alternatifs d'ascension et

d'abaissement du larynx. Paupières écartées, yeux déviés en haut et en dehors.

Encéphale, 1.355.

Épaisseur de la couche corticale, A. et P., ; 1m, 1m 5, 2m; B., 4 à 5.

Hypérémie considérable de l'encéphale. Épaississement et opacité des membranes dans les deux tiers antérieurs de la convexité des hémisphères. Adhérences disséminées de la pie-mère à la couche corticale, qui s'enlève par plaques larges et épaisses sur les régions latérales, à la base des lobes moyens et le long des scissures. Coloration lilas, lie de vin, de la couche corticale ramollie. Cette coloration se laisse voir par transparence au travers de la couche externe la plus superficielle, dans les circonvolutions où il n'y a pas d'adhérences membraneuses, et elle appartient, surtout, à la partie moyenne de la couche corticale. Point d'adhérences dans les lobes antérieurs où la couche corticale est moins malade. Substance blanche ferme, élastique. Substance grise intérieure rouge, fort molle. Granulations dans tous les ventricules.

1. III. 8. IX. X. XIV. 21.

209.

Femme. 47. Célibataire. Ouvrière.

— 129 J. Marasme cérébral.

Entrée à l'Hôtel-Dieu pour cause d'affection cérébrale. Abolition de l'intelligence. Mutisme. Engourdissement musculaire. Impossibilité de la station. Évacuations involontaires. On est forcé de faire manger la malade. Développement d'escharres. Marasme. Taches scorbutiques. Rigidité dans les deux membres supérieurs. Immobilité des membres inférieurs et du membre supérieur droit.

Encéphale, 1.200.

Circonvolution antérieure, 5^{m}.

Épaississement avec opacité des membranes. Infiltration sous-arachnoïdienne. Hypérémie veineuse. Quelques adhérences disséminées de la pie-mère avec ramollissement de la couche corticale à l'extrémité des lobes antérieurs, le long de la grande scissure interlobaire, au-dessus et au-dessous de la scissure de Sylvius. Couche corticale mince et pâle. Circonvolutions petites, surtout dans les lobes antérieurs. Ventricules dilatés. Granulations à la surface de la membrane dans les ventricules latéraux et dans le quatrième ventricule. Substance blanche ferme.

8. IX. X. XIV. XVII. 21. 22.

210.

Femme. 33. Mariée. Ouvrière.

Chagrins domestiques. 243 J. Congestion cérébrale.

Il y a huit mois, hémiplégie du côté gauche. — Depuis six mois, incohérence dans les paroles et dans les actions. Tristesse, larmes, reproches à son mari absent. Depuis quatre mois, embarras dans la parole, puis impossibilité de parler.

A l'entrée, impossibilité absolue de la station. La malade fléchit du côté gauche. Le bras gauche est pendant. On ne peut obtenir d'autre réponse que le mot *non*, qu'elle répète sans avoir l'air de comprendre ce qu'on lui dit. La sensibilité est abolie du côté gauche. Le côté droit est mis sans cesse en mouvement par la malade. Évacuations involontaires. Dyspnée.

Encéphale, 1.090.

Léger épaississement des membranes. Ecchymoses sous-arachnoïdiennes disséminées à gauche, réunies à droite en

une large plaque qui occupe toute la partie latérale de l'hémisphère. Adhérences disséminées à gauche, étendues à toute la surface ecchymosée du côté droit. Du côté gauche, la surface corticale se détache par plaques peu étendues, du côté droit par larges plaques. L'extrémité antérieure de l'hémisphère droit est plus altérée que la gauche, et sa surface est diffluente. Ramollissement général de la couche corticale, qui a une couleur lilas. Injection de la substance blanche, qui est molle et poisseuse. Dilatation des ventricules. Hypérémie du cervelet, dont la consistance est normale.

III. V. 8. IX. X. 18.

211.

Femme. **44.** **Célibataire.**

Misère. 423 J. Entérite.

Affaiblissement de l'intelligence. Rires sans motifs. Embarras de la parole, qui permet à peine de comprendre ce que veut dire la malade. La marche est vacillante. La jambe droite paraît plus faible. Accès d'agitation, avec cris, à des intervalles de huit à quinze jours. La paralysie reste stationnaire, sans qu'il se produise de congestion cérébrale. Une entérite tue promptement la malade.

Encéphale, 1.218.

Ecchymoses sous-arachnoïdiennes dans les parties latérales des hémisphères, avec injection pointillée et ramollissement superficiel de la couche corticale. Léger épaississement des membranes. A la partie inférieure des lobes antérieurs, en plusieurs points, la couche corticale est réduite en bouillie, et atrophiée de manière à ce que la substance blanche apparaisse dénudée, notamment au niveau de l'un des nerfs olfactifs, où l'altération a l'étendue d'une pièce d'un franc. La couche corticale, dans toute

l'étendue des lobes antérieurs, a une couleur rosée et est très molle ; en plusieurs points, elle s'enlève par la plus légère pression du doigt. Dans les autres parties, la couche corticale est blanchâtre et a une consistance plus ferme, surtout vers la surface. Les circonvolutions des lobes antérieurs paraissent atrophiées. Les ventricules sont dilatés, arrondis. La membrane ventriculaire est épaissie. La substance blanche est ferme.

III. VII. 8. X. XIV. XVII

212.

Femme. 47. Mariée. Cuisinière.

— 665 J. Marasme.

Délire général, agitation, insomnie. Embarras de la parole, marche chancelante. Alternatives de calme et d'agitation furieuse. La paralysie fait des progrès ; des escharres se développent ; puis sa marche se suspend, les escharres se guérissent. Il semble même que la paralysie ait diminué. Des congestions cérébrales se reproduisent ; la parole s'embarrasse de plus en plus ; la station devient impossible ; des escharres se forment de nouveau. Alternatives de coma et d'agitation, avec cris inarticulés. Diarrhée. Mort.

Pâleur de la surface cérébrale. Infiltration de la pie-mère. Adhérence de la pie-mère dans un petit nombre de points, à l'extrémité des lobes antérieurs, à la partie supérieure des hémisphères, à la partie inférieure des lobes moyens. Le plan externe de la couche corticale s'enlève facilement dans plusieurs points ; cette couche est ramollie et injectée. Ventricules dilatés remplis de sérosité ; leur membrane épaissie entraîne une couche de substance grise ramollie dans la région des corps striés.

III. IX. X. 22.

213.

Femme. 44. Mariée. Ouvrière.

Chagrins domestiques. 790 J. Congestion cérébrale.

Malade depuis quatre mois. — Elle se plaint de son mari, parle de se venger des mauvais traitemens qu'il lui a fait subir, et refuse quelquefois de prendre des alimens.

A l'entrée, affaiblissement de l'intelligence, délire incohérent. Embarras de la parole. Difficulté dans la marche. Elle gâte jour et nuit. Elle est reprise par sa famille, après un mois et demi de séjour. Réintégrée après un intervalle de six mois. — Agitation, cris, incohérence. La malade déchire, frappe. Embarras de la parole. Station chancelante. La station devient impossible; la malade pousse des cris confus et inarticulés. Marasme.

Quelques jours avant la mort, coloration de la face, somnolence, grincement des dents, rigidité dans les membres, coma.

Encéphale, 1.068.

Épaississement des membranes, avec rougeur vive. Infiltration séreuse de la pie-mère. Atrophie des circonvolutions antérieures. En détachant les membranes, on enlève en beaucoup de points de petites portions de la couche corticale. La couche corticale est indurée à sa surface qui est rouge et comme chagrinée; elle offre en un grand nombre de points l'aspect d'ulcérations superficielles. Elle est très notablement amincie, et a dans son épaisseur un reflet blanc mat. La substance blanche est dure et élastique.

S. IX. X. XIII. XIV. XVII. 22.

214.

Femme. 34. Mariée. Ouvrière.

— 970 J. Marasme cérébral.

Venue de l'Hôtel-Dieu de Rouen, où elle a séjourné pen-

dant deux mois, et où on lui a appliqué un séton à la nuque.

Agitation, incohérence, embarras de la parole. Impossibilité de la station. Difficultés pour prendre des alimens. Évacuations involontaires. La malade crie, se deshabille, déchire. On est forcé de l'attacher sur un fauteuil, sur lequel elle s'agite sans-cesse. Elle grince constamment des dents. — Dans les premiers temps du séjour, quelques congestions cérébrales. Dans les derniers temps, la parole est complètement perdue. La malade n'est plus capable de manger seule.

Deux mois avant la mort, des escharres se développent dans la région du sacrum; la malade dépérit; elle reste couchée sur le dos; les extrémités inférieures se contractent; des escharres se forment en diverses parties du corps. Les grincemens de dents ont cessé.

Encéphale, 1.150.

Troisième circonvolution antérieure, horizontale du lobe antérieur, 3 à 4 millim.

Longueur du lobe antérieur du mésolobe à l'extrémité, 32.

Épaisseur de la couche cortic., A., 1 à 2.; P., 2 à 2 1/2.; B., 2, 3, 4.

Sérosité abondante dans la cavité arachnoïdienne. Légère opacité opaline des membranes au niveau des anfractuosités. Adhérences disséminées et multipliées de la pie-mère, avec décortication cérébrale par plaques, intéressant en certains points toute l'épaisseur de la couche corticale. Les adhérences sont plus nombreuses dans les lobes antérieurs, dont elles intéressent tout le pourtour. Les adhérences manquent à la base dans, les parties autres que le lobe antérieur. La couche corticale est mince, molle, d'une teinte gris jaunâtre foncée uniforme, sans trace de plusieurs couches, et tranche vivement par sa couleur sur le blanc mat de la substance blanche. La substance blanche est très dure, dans le cerveau, dans la protubérance, dans la moëlle allongée. Les ventricules

sont très dilatés, pleins de sérosité, sans granulations. Les circonvolutions sont comme aplaties; les lobes antérieurs sont très petits; les anfractuosités sont presque nulles à l'extrémité des lobes antérieurs; elles sont peu profondes dans le quart antérieur du cerveau. Les circonvolutions sont minces.

8. IX. X. XIV. XVII.

Résumé.

Chez tous les individus de cette catégorie, le trouble intellectuel, quelle que fût sa forme, s'est montré, dès les premiers jours de la maladie, associé à un trouble de la motilité, caractérisé par un défaut de netteté dans l'articulation de la parole, et par un défaut de stabilité d'équilibre dans la station et la marche. Le trouble de la motilité s'est graduellement aggravé en raison de la durée de la maladie, et est le plus souvent arrivé jusqu'à l'impossibilité absolue de la parole et de la station.

Dans tous les cas, la couche corticale de la moitié ou des deux tiers antérieurs des hémisphères cérébraux, a été trouvée plus ou moins profondément ramollie. Dans la plupart des cas, il y avait en même temps épaississement et opacité des méninges, et adhérences de la pie-mère à la convexité des circonvolutions. Dans trois cas (obs. 190, 196, 211), il n'y avait pas adhérence de la pie-mère à la surface cérébrale, bien que la couche corticale fût ramollie. Dans quatre cas (obs. 169, 179, 200, 209), il n'y avait pas épaississement des méninges, bien que la pie-mère adhérât, en plusieurs points, à la couche corticale profondément ramollie.

L'hypérémie a existé quarante-quatre fois : vingt-six sous la forme simple : dans tout l'encéphale, dix-sept; dans les deux substances cérébrales, une; dans la pie-

mère, trois; dans la pie-mère et la substance blanche, deux; dans la substance blanche, trois; — dix-huit sous la forme d'ecchymoses : simples, sept; avec injection pointillée de la couche corticale, deux; avec injection pointillée et ramollissement, neuf. — La coloration rouge de la couche corticale a existé vingt-neuf fois. — La décoloration de la couche corticale a existé quatre fois. — La dureté de la substance blanche a existé vingt-quatre fois.

L'existence d'une altération spéciale, constante, et par conséquent essentielle et caractéristique, est donc démontrée par les faits pour cette forme, ou plutôt pour cette espèce de la folie, qui se caractérise dès le début par l'association du trouble de l'intelligence avec la paralysie incomplète des muscles volontaires. Cette altération, le ramollissement étendu et profond de la couche corticale cérébrale, distingue nettement cette maladie de la folie simple aiguë ou chronique. L'association presque constante de cette altération avec l'épaississement prononcé des méninges et avec l'adhérence de la pie-mère à la surface cérébrale, la fréquence de l'hypérémie en général et de la coloration rouge de la couche corticale en particulier, et enfin la multiplicité des autres altérations concomitantes du cerveau, fournissent encore des caractères différentiels d'autant plus dignes d'être remarqués, qu'ils sont très propres à mettre en évidence la nature de l'altération principale. — La comparaison des faits, sous le point de vue du rapport qui a pu exister entre la forme du trouble intellectuel et la nature des altérations cérébrales, conduit aux résultats suivans. Le trouble intellectuel s'est montré analogue à celui qui caractérise la folie aiguë trente-trois fois, à celui qui caractérise la folie chronique dix-huit fois (obs. 171, 172, 181, 184, 185, 187, 189, 196, 197, 199, 200, 201, 204, 206, 207, 209, 211, 213). Sur les trente-trois cas du premier groupe, le délire a re-

vêtu la forme mélancolique cinq fois (obs. 164, 175, 183, 202, 210), et la forme maniaque vingt-huit fois, savoir : treize fois avec prédominance d'idées de richesses, de grandeurs, de puissance exagérée (obs. 165, 166, 167, 168, 173, 174, 176, 178, 180, 182, 190, 192, 205); quinze fois sans idées prédominantes (obs. 169, 170, 177, 179, 186, 188, 191, 193, 194, 195, 198, 204. 208, 212, 214). Les altérations principales donnent, pour ces divers groupes, les rapports de fréquence suivans :

Altérations.	État analogue à celui de la folie aiguë.	État maniaque avec prédomin. d'idées de richesse.	État maniaque sans idées prédomin.	État mélancolique.	État analogue à celui de la folie chronique.
X.	33.	13.	15.	5.	18.
IX.	32.	12.	15.	5.	16.
8.	30.	13.	12.	5.	17.
III.	20.	10.	7.	3.	9.
XIV.	17.	6.	7.	4.	7.
XVII.	7.	1.	5.	1.	9.
VII.	6.	4.	1.	1.	3.

Il n'y a eu de différences entre les altérations, dans leur rapport avec la forme du trouble intellectuel, que les suivantes : La coloration de la couche corticale, les ecchymoses avec injection et ramollissement de la surface cérébrale, et la dureté de la substance blanche ont été plus fréquentes pour la forme aiguë; l'atrophie des circonvolutions a été plus fréquente pour la forme chronique. L'atrophie des circonvolutions, plus fréquente dans la forme maniaque sans idées prédominantes, peut s'expliquer par la durée moyenne plus longue de la maladie, qui avait amené un état plus voisin de la folie chronique.

§ 2. — *Développement consécutif de la paralysie.*

Nombre des observations : Hommes, 20; Femmes, 7; deux sexes, 27.
Durée moyenne de la maladie : Hommes, 1109 jours; Femmes, 941 j.
Age moyen des malades : Hommes, 51 ans; Femmes, 47 ans.
Poids moyen de l'encéphale : Hommes, 1.330; Femmes, 1.204.

TABLEAU DES ALTÉRATIONS CÉRÉBRALES.

HOMMES.		FEMMES.		DEUX SEXES.	
X.	20.	X.	7.	X.	27.
8.	19.	IX. XIV.	6.	8.	24.
IX.	16.	8.	5.	IX.	22.
22.	8.	1.	3.	XIV.	13.
1. XIV.	7.	21.	2.	1.	10.
4.	6.	2. VII. 12. XIII. XVII. 22.	1.	22.	9.
12. XVII.	5.			4. 12. XVII.	6.
III.	4.			III. XIII. 21.	4.
XIII.	3.			2. VII. 20.	2.
20. 21.	2.			V. VI. XV. XVI. 18.	1.
2. V. VI. VII. XV. XVI. 18.	1.				

215.

Homme. 48. Marié. Cultivateur.

— 81 J. Congestion cérébrale.

On présume qu'il avait l'habitude de boire. Il a éprouvé quelques pertes d'argent. Il y a quelques semaines, il a perdu son enfant et a voulu se séparer de sa femme. — Depuis huit jours, symptômes d'aliénation mentale.

Agitation excessive, loquacité, cris, actes de violence, délire général, incohérent. Un peu d'hésitation dans la parole. Il a de la fortune, il ne veut pas manger avec la classe ouvrière. Il a une voix à pénétrer l'Europe. Il est très fort. Il est le plus riche de l'Europe. D'ici à trois mois, il sera le maître de l'Europe. Elle va lui appartenir en biens fonds. Son père était marchand de cidre.

Pour devenir maître de l'Europe, il a un moyen : il taxe toutes les autorités à un milliard par minute. En donnant cette explication, il rit aux éclats. Il s'approche du médecin, et lui demande s'il y a ici des maladies graves. Il guérira, lui, toutes les maladies, et même la folie. — Le malade déchire ses vêtemens, et gâte jour et nuit.

Après un mois, l'agitation persiste, mais la loquacité diminue. La station devient peu solide. La marche devient difficile. La parole s'embarrasse de plus en plus.

Trois jours avant la mort, la marche est devenue impossible; le malade parle sans cesse, mais les mots sont à peine articulés, les idées incohérentes. Décubitus sur le dos. — Le jour de la mort, perte de la parole, fixité du regard, immobilité, insensibilité. Refroidissement des extrémités.

Encéphale, 1.577.

Épaississement et opacité de l'arachnoïde cérébrale. La pie-mère adhère, en plusieurs points, à la surface corticale ramollie, qui s'enlève par petites plaques, dans les lobes antérieurs et dans toute l'étendue des lobes moyens. Substance blanche ferme. Hypérémie de l'encéphale. Les lobes antérieurs ne sont pas en rapport de développement avec la masse encéphalique, qui est remarquablement développée dans les régions latérales et postérieures.

1. 8. IX. X. XIV.

216.

Homme. 52. Marié. Marchand de bois.

Perte d'argent. 180 J. Congestion cérébrale.

Il y a cinq ou six ans, dérangement dans la raison, à la suite de mauvaises affaires. Il y a six mois, traitement subi dans une maison de santé à Paris, d'où il est sorti paralysé, dans l'état suivant.

Embarras très grand de la parole. Impossibilité de la

station. Abolition des facultés intellectuelles. Évacuations involontaires. Agitation pendant la nuit. Face colorée. Pouls fréquent. Marasme. Impossibilité de prononcer un seul mot. Rétention des urines, qui sont évacuées à l'aide du cathétérisme. Mort le neuvième jour depuis l'entrée.

Sérosité sanguinolente en quantité considérable, dans la cavité arachnoïdienne. Épaississement et légère opacité des membranes. Injection considérable de la pie-mère, dont les vaisseaux sont dilatés, et qui est infiltrée de sérosité. Adhérence des membranes à la couche corticale dans un grand nombre de points, surtout dans les lobes antérieurs vers leur extrémité, et à la surface des lobes sphénoïdaux. Dans ces points et dans beaucoup d'autres, notamment en haut et en dehors, la substance corticale, considérablement ramollie, s'enlève par plaques, laisse à nu une surface mamelonnée, marbrée de rouge. Dans quelques parties, le ramollissement s'étend jusqu'à la substance blanche. Dans deux ou trois points, la substance corticale est modifiée dans sa couleur et dans sa texture; elle est jaune clair et comme gélatineuse. Ventricules dilatés. Les membranes du cervelet adhèrent légèrement à sa surface ramollie dans un grand nombre de points. Injection générale considérable de l'encéphale.

1. 8. IX. X. 22.

217.

Homme. 64. Célibataire. Marchand.

— 195 J. Congestion cérébrale.

Abolition des facultés intellectuelles. Paroxysmes d'agitation. Taciturnité. Évacuations involontaires.

Trois mois avant la mort, chute avec perte de connaissance, contraction spasmodique des muscles de la face; sensibilité des membres du côté droit diminuée. Retour à la connaissance, immédiatement après une saignée du

bras. — Le surlendemain, la sensibilité est rétablie dans les membres du côté droit. Des mouvemens convulsifs se reproduisent dans la face, et se manifestent dans le bras droit. — Huit jours après les premiers symptômes de congestion, le malade était revenu à son état antérieur de démence. Une nouvelle congestion cérébrale cause la mort en quelques heures.

Encéphale, 1.136.

Épaississement et opacité de l'arachnoïde dans les régions antérieure, supérieure et latérales des hémisphères. Infiltration séreuse correspondante de la pie-mère. Circonvolutions minces, surtout dans les lobes antérieurs. Ramollissement de la couche corticale à la pointe et à la partie inférieure des lobes antérieurs, dans plusieurs points de la partie inférieure des lobes moyens, et dans quelques points de la face supérieure des hémisphères. Substance blanche ferme. Cervelet un peu mou.

8. X. XIV. XVII. 22.

218.

Homme. 68. Marié. Serrurier.

Misère. 226 J. Congestion cérébrale.

Depuis un mois, de temps à autre, léger trouble dans les idées. — Depuis huit jours, agitation, insomnie. Le malade ne veut pas se coucher ; il refuse les alimens, il demande à mourir.

Premier séjour d'un mois et trois jours. — Tristesse, calme, appétit, sommeil paisible. Aucun signe d'aliénation mentale.

Deuxième séjour après un intervalle de trois mois. — Le malade a offert chez lui des symptômes d'aliénation. Plusieurs fois il s'est mis nu.

A l'entrée, incohérence, faiblesse intellectuelle. Quinze

jours après l'entrée, congestion cérébrale, perte de la connaissance, de la parole, du mouvement plus lésé du côté gauche. Après quelques jours, retour à la connaissance, possibilité de la station. L'intelligence est très faible; le malade est incapable de se conduire. « Je ne sais que faire; tout m'embarrasse; mes vêtemens ne tiennent pas », dit-il. Embarras de la parole. Marche vacillante. Le côté gauche paraît plus faible. La paralysie fait des progrès. Urines, puis selles involontaires. La marche devient impossible. La parole, très embarrassée, devient rare. « Que voulez-vous que je fasse? pourquoi faire? » sont les paroles qu'il murmure le plus souvent. Il mange peu, et dit que c'est parce qu'il n'a pas de ventre pour recevoir ses alimens. Un matin, il est trouvé mort dans son lit.

Encéphale, 1.270.

Décoloration de la couche corticale, qui est jaunâtre et ramollie dans plusieurs points, à l'extrémité des lobes antérieurs, et à la partie inférieure des lobes moyens. Dans les autres parties, la portion superficielle de la couche corticale est indurée, et s'enlève facilement sous forme de plaques minces. La substance blanche est ferme, légèrement sablée de sang. La dure-mère, sous le frontal à l'union du front et de la voûte orbitaire, est très amincie, et se dédouble en une membrane interne, la séreuse épaissie, et une externe, la dure-mère très amincie. Membrane ventriculaire du côté gauche épaissie, légèrement opaque, à vaisseaux injectés.

4. X. 12. XIII. XIV.

219.

Homme.	**38.**	**Marié.**	**Cordonnier.**
Impression d'une représentation théâtrale.		407 J.	Congestion cérébrale.

Il y a huit mois, contestation avec son beau-frère.

Quelques jours après, assistant à une représentation théâtrale, il est vivement impressionné par une scène de carnage. Depuis ce temps, mélancolie, taciturnité, brusquerie, physionomie égarée. — Depuis trois mois, symptômes de paralysie. — Depuis huit jours, sévices exercés sur sa femme. Cris pendant la nuit. Plaintes à propos de son indigence.

Faiblesse intellectuelle. Incohérence. Le malade se plaint de ce qu'on lui a retiré ses vêtemens. Il se déshabille. Il dit qu'il a une montre d'argent; qu'il est malade dans la tête et dans les membres. La parole est embarrassée. La station est assez ferme.

Quinze jours après l'entrée, la parole est plus libre; il affirme qu'il n'est plus malade, qu'il ne souffre plus. Agitation. Le malade se déshabille sans cesse; il gâte. Incohérence. Il dit qu'il ne se porte pas bien, parce qu'il a toujours faim. — Quinze jours avant la mort, vains efforts pour parler, sons inarticulés, confus. Les jambes du malade fléchissent; il tombe et ne peut se relever. Appétit vorace. Symptômes de congestion cérébrale, et mort au bout de six heures.

Encéphale, 1.314. — Cervelet, 0.180.

Épaississement avec opacité légère des membranes dans les trois quarts antérieurs des hémisphères. Infiltration de la pie-mère. Ecchymoses sous-arachnoïdiennes dans un petit nombre de points. Décollement de la pie-mère, avec ramollissement et coloration violacée de la couche corticale. Adhérences multipliées de la pie-mère à la couche corticale, qui s'enlève par plaques larges et épaisses, et dont la partie moyenne est réduite en bouillie, dans les deux tiers antérieurs des hémisphères. Coloration jaune, avec teintes violettes de la couche corticale. Dilatation des ventricules latéraux avec hydropisie. Substance blanche sablée, de consistance ordinaire. Coloration

violacée de la substance grise cérébelleuse. Hypérémie générale de l'encéphale.

I. III. VII. 8. IX. X. 22.

220.

Homme. **47.** **Marié.** **Ouvrier.**

Joie. 415 J. Marasme.

Idées de richesse et de puissance. Délire général, agitation, insomnie. Refus des alimens. Il déchire ses habits, renverse son lit, brise tout ce qui se trouve sous sa main. — Au bout de quelques mois, l'agitation diminue; le délire devient tranquille; le malade engraisse, il s'occupe de travaux manuels. — Au bout d'un an, affaiblissement subit des facultés intellectuelles; stupeur; embarras de la parole, marche vacillante. — A dater de cette époque, la paralysie générale fait des progrès; les idées de grandeur et de richesse persistent; le malade éprouve plusieurs congestions cérébrales, et meurt dans le marasme.

Tête, — 192. 141. 322. 345. 360. — 1360.
Encéphale, 1.302. — Cervelet, 0.179.

Épaississement de l'arachnoïde dans la région des lobes antérieurs, de la scissure de Sylvius, et le long du bord supérieur et interne des hémisphères. Plusieurs points d'adhérence entre la pie-mère et la couche corticale. Le plan superficiel de la couche corticale ramollie dans sa partie moyenne, se détache avec facilité par plaques. Toute la substance cérébrale est molle. Injection générale de la pie-mère et de la substance cérébrale.

1. 8. IX. X. 20.

221.

Homme. **37.** **Marié.** **Ouvrier.**

Ivrognerie.
Grand-père aliéné. 561 J. Congestion cérébrale.

Depuis un an, troubles fréquens de la raison. Insomnie, hallucinations, cris, fureur.

Depuis quinze jours, abolition de l'intelligence. Parole embarrassée. Station difficile. Évacuations involontaires. Progrès de la paralysie. Congestion cérébrale et mort.

Encéphale, 1.144.

Épaississement avec opacité et injection des membranes cérébrales. Adhérences disséminées de la pie-mère à la couche corticale, qui est ramollie dans sa moitié externe. Atrophie très sensible des circonvolutions cérébrales, surtout dans les lobes antérieurs. Décoloration et amincissement de la couche corticale. Dilatation considérable des ventricules. Épaississement et granulations de la membrane ventriculaire. Substance blanche injectée. Surface cérébelleuse très molle. Dilatation du quatrième ventricule, dont la membrane est épaissie et granuleuse.

4. 8. IX. X. 12. XVII. 21.

222.

Homme. 59. Veuf. Ouvrier.

Perte de sa fille. 567 J. Congestion cérébrale.

Surdité ancienne. Condamné, il y a quelques mois, à la prison, pour vol. — Dans la prison, on note un penchant prononcé pour le vol, et de plus quelques symptômes d'aliénation mentale. Légère agitation pendant le jour. Insomnie, cris, chants pendant la nuit. Il n'est pas malade, il a un peu mal à la tête. Ce sont ses parens qui ont voulu le faire passer pour fou. Il cherche à frapper, il pleure, il cherche à se sauver, et prétend que c'est parce qu'on ne lui donne pas sa sortie, bien qu'il soit guéri.

Après quelques mois, l'agitation se calme. Le malade dit au médecin qu'il sent bien qu'il n'est pas guéri, et qu'il attendra pour s'en aller qu'on le lui dise. On obtient un peu de travail. Le malade a pris de l'embonpoint, mais l'intelligence s'est affaiblie, et la parole est un peu embar-

rassée. Le malade s'engourdit de plus en plus ; il devient taciturne.

Dix mois après l'entrée, congestion cérébrale ; le malade tombe. La parole est plus embarrassée. La surdité augmente. La marche est difficile. Un peu d'agitation. Alternatives de stupeur et d'agitation légère. Le malade veut se lever la nuit pour aller réclamer 25,000 francs qu'un gardien lui a volé. Deux mois avant la mort, l'intelligence est abolie, la marche est impossible, la surdité est complète, les évacuations sont involontaires. Une congestion cérébrale amène la mort.

Encéphale, 1.250.

Ossification stalactiforme développée au bord libre de la faux du cerveau, et pendante entre les lobes antérieurs. Ossification du volume d'un haricot, de forme irrégulière, adhérente à l'arachnoïde cérébrale dans laquelle elle est enchatonnée, et à laquelle elle tient par de nombreux filamens celluleux qui paraissent se continuer avec la pie-mère, libre et par sa surface externe qui est lisse. Épaississement avec opacité disséminée des membranes cérébrales. Adhérences disséminées des membranes, avec décortication superficielle du cerveau. Rougeur vive de la pie-mère dans divers points, notamment à l'extrémité des lobes antérieurs, et sur les côtés de la scissure de Sylvius. Décollement des membranes dans plusieurs points, notamment, et pour une assez grande étendue dans les lobes antérieurs, où le ramollissement de la couche corticale est considérable, et en comprend toute l'épaisseur. Pâleur de la couche corticale. Hydropisie considérable des ventricules ; granulations de leur surface. Les lobes antérieurs sont courts; ils ne dépassent qu'à peine l'extrémité antérieure des lobes moyens ; ils sont triangulaires, à angle très aigu en avant. Les membranes du cervelet sont épaissies et opaques.

8. IX. X. 12. XVII. 21.

223.

Homme. 49. Célibataire. Ouvrier.

— 631 J. Marasme cérébral.

A l'entrée, agitation, incohérence, Le malade déchire ses vêtemens, et gâte jour et nuit. Après un mois, le malade se calme, il cesse de gâter; faiblesse intellectuelle. Alternatives de calme et d'agitation.

Trois mois après l'entrée, agitation excessive et continuelle. La parole s'embarrasse. Idées de richesse. Après plusieurs mois, la parole s'embarrasse de plus en plus. Le malade se calme. La parole est tout-à-fait confuse ; c'est à peine si l'on peut distinguer quelques mots. Le malade se soutient bien sur ses jambes. Il gâte. L'intelligence est très affaiblie. Dans les derniers temps de la vie, congestions cérébrales répétées; stupidité, perte complète de la parole. Impossibilité de la station. Escharres dans la région du sacrum. Marasme.

Encéphale, 1.215.

Léger épaississement des membranes, avec injection, boursouflement et infiltration séreuse peu abondante, dans les trois quarts antérieurs de la convexité des hémisphères. Quelques adhérences à la partie interne des lobes antérieurs, à la partie inférieure et antérieure des lobes moyens, avec enlèvement d'une couche mince de substance corticale. Ramollissement de la couche corticale des lobes moyens ; atrophie de cette couche très sensible dans les lobes antérieurs, où elle est amincie de moitié au moins. Atrophie très prononcée des circonvolutions dans les lobes antérieurs, et au sommet de la convexité. La surface corticale est comme chagrinée à sa surface; en quelques points, injection pointillée avec ramollissement superficiel; à la partie supérieure des hémisphères, induration sous forme de pellicule. Couleur jaunâtre de la couche corticale. Substance blanche médiocrement ferme.

8. IX. X. XIII. XVII. 22.

224.

Homme. **33.** **Marié.**

— 665 J. Marasme.

A l'entrée, agitation maniaque qui se calme, et qui fait place à un retour presque complet de la raison.

Onze mois après son entrée, il tombe tout-à-coup dans un état de stupidité profonde ; il offre les symptômes d'une congestion cérébrale ; la parole s'embarrasse ; la marche devient vacillante ; des idées de grandeur et de puissance se manifestent. Le délire est sans agitation. La paralysie fait des progrès graduels ; les congestions cérébrales se répétent ; les évacuations deviennent involontaires ; le malade meurt dans le marasme.

Épaississement de l'arachnoïde dans la moitié antérieure des hémisphères, principalement dans les régions supérieure et latérales. Infiltration séreuse considérable de la pie-mère, correspondant à l'arachnoïde épaissie. Adhérence de la pie-mère, dans les points où elle n'est pas infiltrée, à la couche corticale qui s'enlève par lambeaux étendus. La couche corticale est ramollie dans la plus grande partie des hémisphères ; sa portion externe se détache facilement par plaques, et laisse à nu une surface mamelonnée, injectée, très molle. Cette altération a son maximum d'intensité à l'extrémité des lobes antérieurs.

8. IX. X. 22.

225.

Homme. **37.** **Marié.** **Commis.**

Ivrognerie. 730 J. Marasme cérébral.

Au commencement de 1837, agitation et délire maniaque. Insomnie.

Entré à l'Asile le 3 juin, il en sort guéri le 20 août, après avoir offert les symptômes suivans : agitation maniaque, insomnie. Le malade est tracassier, il tourmente les autres malades, les provoque. Il écrit souvent, et, dans ses lettres, il est constamment question de vins, de liqueurs, de bons repas. Il demande à sa femme, avec laquelle il est brouillé, de lui envoyer du vin.

Peu à peu l'agitation se calme; le trouble de la raison disparaît. Le retour à la santé semble complet. Le malade désire vivement sortir pour travailler, et concourir à subvenir aux besoins de sa famille, à l'éducation de ses enfans. Il sort guéri.

Après sa sortie, la mésintelligence qui avait existé dans son ménage, augmente. Le malade vit avec peu de régularité, et se livre à quelques excès d'ivrognerie. Dix jours avant sa réintégration, sa femme fait enlever ses meubles, et manifeste l'intention de se séparer. Immédiatement, le délire éclate. Idées de richesse. Réintégré le 22 avril 1838, il offre les symptômes suivans : le malade se croit riche; il parle d'opérations de commerce colossales. Il a une place de 6000 francs. Il est venu à Saint-Yon pour prendre quelques bains. Il s'indigne à l'idée exprimée par le médecin, que le retour de sa maladie est dû à de nouveaux excès. Il est tracassier, il tourmente les malades; il se relève la nuit, et va les réveiller dans leur lit. Il remplit ses poches de cailloux, de bois, de chiffons, de tout ce qui tombe sous sa main, et témoigne beaucoup de chagrin lorsqu'on vide ses poches de ces ordures. La parole est embarrassée; la station peu sûre, la marche vacillante. Ces symptômes sont encore peu prononcés. Les yeux sont saillants, les conjonctives sont injectées. L'agitation, après avoir augmenté au point de rendre l'isolement indispensable, diminue peu à peu.

Après trois mois de séjour, le malade est calme. La

marche est facile. La parole est plus embarrassée. Un peu de travail. Embonpoint. Idées de richesse.

Après six mois, la marche s'est un peu embarrassée ; le malade ne parle plus de spéculations. L'intelligence s'affaiblit ; la marche s'embarrasse de plus en plus. Le travail devient impossible. Voracité. Deux fois, le malade manque de s'asphyxier par engouement de l'œsophage.

Après un an, congestion cérébrale avec perte de connaissance. Après le retour à la connaissance, la parole est très embarrassée, la station est impossible. Retour des idées de richesse. Le malade offre 25,000 fr. à son gardien, s'il veut l'accompagner à Paris. Il prétend qu'il pourrait très bien aller seul, à pied, à Elbeuf, en un jour.

Huit jours avant la mort, nouvelle congestion. On a beaucoup de peine à saisir quelques mots mal articulés. Abolition complète de l'intelligence. Déglutition impossible. Contracture des membres. Perte de la connaissance.

1837. — « Monsieur,

« Je viens vous lancer le fiel que m'a procuré la conduite que vous avez tenue à mon égard ; elle est indigne. Vous auriez dû me prévenir et me laisser jouir de la partie de plaisir que nous avions projetée ensemble. Le tour que vous m'avez joué n'est pas celui d'un ami que je croyais sincère. Vous m'avez laissé avec les hommes les plus abjects de la société, et exposé de jour en jour à être assassiné. Il est un remède au mal, en venant jeudi prochain pour me retirer de ma fâcheuse position où vous m'avez plongé. En venant, vous m'apporterez deux bouteilles vin blanc et deux de vin rouge, deux pâtés que j'ai commandés à.. plus une friture. Tâchez de décider ma femme à venir avec vous ; elle aurait un bien mauvais cœur si elle refusait. »

1838. — « Mon bon et cher père, je t'avais prié lorsque tu es venu me voir la semaine dernière de voir madame... pour du chocolat ; tu m'as oublié. Je t'avais cependant dit qu'il se vendait 4 fr. à Paris que je pensais qu'elle le vendait que 50 sols 3 fr. sur 2 fr. à gagner c'est monsieur m'avait prié de lui dire toutes fois que j'irais à Rouen pour voir Esther, ce qui me ferait plaisir et c'est mon habitude de l'aller voir. A la première visite n'oublie pas de m'en apporter ce qui fait qu'il est si cher c'est la vanille que l'on met dedans. Je ne suppose pas qu'il en entre pour 30 sols et 3 fr. cela fait une énorme différence. Je t'embrasse. »

Encéphale, 1.250.

Épaississement des membranes sans opacité. Hypérémie de la pie-mère. Ecchymoses sous-arachnoïdiennes multipliées. Adhérences de la pie-mère disséminées, avec décortication par plaques étroites. Ramollissement pointillé de la surface, dans plusieurs circonvolutions. Atrophie des circonvolutions antérieures. Amincissement de la couche corticale, qui est pâle et indurée à sa surface. Consistance augmentée de la substance blanche, surtout de celle qui forme les parois des ventricules latéraux dilatés.

V. 8. IX. X. 12. XIV. XVII.

226.

Homme. 50. Célibataire. Militaire.

Ivrognerie et Excès vénériens.	1016 J.	Congestion cérébrale.

Abus des femmes et du vin. Exaltation cérébrale. actes obscènes en public, propos grossiers, voies de fait avec injures à l'égard de ses amis. — Séjour de six mois à l'Asile, et sortie avec guérison. — Après deux

années d'intervalle, et après de nouveaux excès, rechute ; actes et paroles obscènes en public. Il porte atteinte à la pudeur de plusieurs femmes qu'il rencontre.

Agitation. Idées de grandeur. Il se croit maréchal de France. Il porte sa croix avec affectation. L'agitation cesse; les idées de grandeur persistent d'abord, puis s'effacent. L'intelligence s'affaiblit peu à peu. Incohérence.

Un an avant la mort, la parole s'embarrasse. La marche est assez ferme. Affaiblissement de l'intelligence. Diminution de la mémoire. Dans un récit de ses campagnes, fait au duc d'Orléans, il place Stralsund et Alméida dans la même campagne. L'embarras de la parole augmente. L'intelligence s'efface complètement. La station est peu ferme, la marche vacillante. Le malade ne retient plus ses urines, puis ses excrémens. Il mange avec gloutonnerie, et deux fois court risque de s'asphyxier. Il est atteint de congestion cérébrale et meurt dans les quarante-huit heures.

1835. — « Ma fille bien aimée, je suis arrivé ici ; je suis à St.-Yon depuis le 18 courant, je n'y suis pas pour longtemps, et bientôt je serai rendu près de toi pour t'embrasser tendrement,

Ton père :

Grand officier de l'ordre royal de la légion d'honneur, maréchal de camp et duc de Kœnisgberg. »

Encéphale, 1.258.

Épaississement des membranes cérébrales dans les deux tiers antérieurs des hémisphères. Adhérences de l'arachnoïde cérébrale à l'arachnoïde de la dure-mère, dans une assez grande étendue, le long de la faux, au sommet de la tête. Ecchymoses sous-arachnoïdiennes sur les parties latérales des hémisphères. Légère infiltration de la

pie-mère. Adhérences de la pie-mère, avec décortication dans plusieurs points, notamment à la partie inférieure des lobes antérieurs et moyens. Ramollissement de la couche corticale, avec coloration lilas, surtout dans les lobes antérieurs. Dureté de la moëlle allongée. Hypérémie générale de l'encéphale.

1. III. 8. IX. X. 22.

227.

Homme. 62. Célibataire. Instituteur.

— 1095 J. Congestion cérébrale.

A l'entrée, tristesse, insomnie. — Le malade se croit atteint d'une affection grave qu'il attribue au sang. Des hémorrhoïdes dont il est atteint sont le prétexte de cette opinion. Il adresse au médecin de longs rapports sur sa santé, tout pleins de détails minutieux et insignifians. Il se croit l'objet de persécutions.

Après quelques mois, le malade engraisse, devient gai, demande à sortir. L'intelligence paraît un peu affaiblie. Il croit que sa place d'instituteur l'attend, et qu'il n'a qu'à se présenter pour la reprendre.

Deux ans avant la mort, vertiges, agitation, congestion cérébrale, embarras de la parole, diminution de la sensibilité du côté gauche. Le malade veut sans cesse se lever, il tombe et ne peut se relever sans aide. Il traîne la jambe gauche. Après un mois, amélioration. Le malade marche en traînant la jambe gauche. Il veut s'en aller. Il a besoin d'aller trouver son ancien colonel, qui lui doit 800 fr. Il a été soldat, c'est-à-dire, il s'est enrôlé dans le temps pour chasser l'usurpateur. Le malade se croit très bon marcheur; il marche aussi vîte que qui que ce soit. Il veut retourner à son école pour reprendre ses fonctions d'instituteur, qu'il se dit très en état de rem-

plir. L'intelligence s'affaiblit. Le côté gauche est plus faible que le droit. La parole est embarrassée. Des congestions cérébrales se répètent pendant les derniers mois de la vie. Les jambes s'œdématient. Il se forme, à l'une d'elles, un ulcère qui guérit. Une congestion cérébrale tue le malade en vingt-quatre heures.

Encéphale, 1.480.

Léger épaississement disséminé des membranes. Adhérences disséminées des membranes à la surface cérébrale. Ramollissement de toute l'épaisseur de la couche corticale dans la plus grande partie de l'étendue des hémisphères, notamment dans les points où il y a adhérence des membranes, où toute la couche se sépare en bouillie difluente. Les lobes antérieurs sont courts et étroits. A la surface de la couche optique droite, dans le ventricule, existe une excavation pouvant loger un cotylédon de haricot; cette excavation a une couleur de rouille, et est tapissée d'une membrane celluleuse. Dans l'épaisseur de la couche optique gauche, existent plusieurs kystes hémorrhagiques anciens, très petits. La substance blanche cérébrale est molle, hypérémiée. — La substance corticale cérébelleuse est molle, et se détache par flocons, en même temps que les membranes.

4. 8. IX. X. 18.

228.

Homme. 54. Marié. Cafetier.

Perte de deux enfans. 1150 J. Marasme cérébral.

Il y a trois ans, premiers symptômes d'aliénation mentale. Agitation, actes de violence. Depuis quelques mois, idées de grandeur. Il est riche, puissant et fort.

A l'entrée, agitation excessive, loquacité, cris, insom-

nie. Idées de puissance, de richesse. Il est pour l'organisation du royaume avec Louis-Philippe Ier. Incohérence dans les paroles. Il fait ses besoins dans sa main, et mange ses excrémens. Il frappe un gardien. Il brise des carreaux. Il déchire ses vêtemens. Il dérobe les alimens des malades. Il laisse aller ses urines. Il dépérit. — A une excessive agitation pendant un mois, succède de l'affaissement, de la faiblesse. La parole est lente et difficile. Le malade ne peut plus se soutenir sur ses jambes. Évacuations involontaires. Perte de la parole et de la connaissance pendant deux jours. Au retour de la connaissance, la parole est embarrassée. Agitation, incohérence. Escharre dans la région sacrée. L'agitation augmente, loquacité, cris. « Il va prendre ses habits pour aller au cimetière, faire une petite promenade, rendre une petite visite à une de ses amies qu'il connaît. Il prendra un petit louchet au bout d'une canne pour se donner cette distraction. » La parole est embarrassée. Il se nettoie les dents avec ses excrémens. Il demande du vin, des côtelettes. Il crie, il s'agite. Il se fait des excoriations sur tous les points saillans du corps. Marasme. Il est trouvé mort, le matin, dans son lit.

Tête, 552. — 190. 145. 302. 330. 350. — 1317.

Encéphale, 1.343.

Épaississement et opacité des membranes dans une petite étendue, le long de la grande scissure interlobaire. Adhérences des membranes, avec décortication de la substance grise à l'extrémité des lobes antérieurs, à leur partie inférieure, à leur face interne, à la face inférieure des lobes moyens, en avant et en arrière de la scissure de Sylvius. Dans plusieurs points, la couche corticale s'enlève dans toute son épaisseur, et laisse à nu la substance blanche. La couche corticale est mince, molle, jaunâtre. La

substance blanche est très ferme, sablée de sang; elle a une teinte jaunâtre.

4. 8. IX. X. 12. XIV.

229.

Homme. 70. Marié. Percepteur.

Perte d'argent. 1223 J. Congestion cérébrale.

Il y a trois ou quatre ans, il fait de fausses spéculations, et perd de l'argent. Peu de temps après, on s'aperçoit que sa comptabilité est irrégulièrement tenue, et fourmille d'erreurs. Il dépose de l'argent dans diverses maisons, et ne sait plus le lendemain ce qu'il en a fait. Quelques mois après, il se cache, il écoute, il paraît inquiet, il prétend qu'on veut le voler. Depuis quelques jours il se croit riche.

A l'entrée, embarras de la parole; le malade ne peut rallier ses idées; ses réponses sont inachevées et sans rapport avec les questions. La mémoire paraît altérée. Le malade se tient presque constamment à genoux. Il est très craintif. A la moindre observation, il s'écrie : « Oh! laissez-moi, ne me faites pas de mal. » Souvent on le surprend les mains jointes, et remuant les lèvres; il dit qu'il prie le bon Dieu. Souvent il pleure; il dit qu'il n'a pas où mettre sa tête. Il est taciturne, engourdi. Il recherche la solitude. La parole paraît moins embarrassée. — Un mois avant la mort, il appelle le médecin, comme s'il avait quelque chose à lui demander, et il ne peut se rappeler ce qu'il voulait dire. La marche est peu solide. La face est colorée. Le malade tombe, et ne peut se relever qu'à l'aide d'un gardien. Les évacuations sont involontaires. Le malade s'agite; loquacité, incohérence, essais pour quitter le lit. Le malade ne peut plus marcher sans appui. Stupeur, affaissement, difficulté dans la déglutition, em-

barras dans la respiration, perte de la connaissance, immobilité, refroidissement, mort.

Encéphale, 1.310.

Quantité considérable de sérosité dans la cavité arachnoïdienne. Épaississement des membranes cérébrales. Infiltration considérable de la pie-mère. Anfractuosités larges, circonvolutions amincies dans les lobes antérieurs. Un petit nombre d'adhérences de la pie-mère, avec décortication superficielle dans les lobes postérieurs, dans les lobes moyens à la base. Ramollissement de la couche corticale avec ponctuations rouges dans plusieurs circonvolutions. Coloration rouge orangé de la couche corticale, qui est sensiblement amincie dans les circonvolutions de la moitié antérieure du cerveau. Injection générale des deux substances. Dilatation et hydropisie des ventricules latéraux. Coloration rouge violet de la substance grise du cervelet.

III. 4. 8. IX. X. 22.

230.

Homme. 49. Marié. Employé à l'octroi.

Contrariété d'ambition. 1279 J. Congestion cérébrale.

Un an avant l'entrée, léger trouble de la raison, inquiétudes exagérées, impossibilité d'application au travail, fausses démarches à propos de ses fonctions. Il s'adonne à boire.

A l'entrée, calme, tristesse. Réponses suivies et apparemment sensées. Toutefois, il croit encore exercer la profession de fabricant qu'il a abandonnée depuis dix-huit ans. Engourdissement. Insouciance pour son état.

Trois semaines après l'entrée, agitation, insomnie, incohérence; le malade déchire ses vêtemens. Depuis, congestions cérébrales, avec accès épileptiformes, se reprodui-

sant à des intervalles variables, un à deux mois. A la suite de chaque accès, le malade reste dans un état de stupeur qui diminue graduellement, sans s'effacer complètement.

Cinq mois avant la mort, congestion cérébrale avec accès épileptiformes violens et répétés. Engourdissement comme paralytique des membres, surtout du côté gauche. Les accès se reproduisent après une saignée. Ils cessent au bout de trois jours, en même temps que la congestion. Les facultés intellectuelles sont affaiblies. Le malade se déchire les mains et le visage. Évacuations involontaires. Parole rare. L'affaiblissement des facultés intellectuelles augmente. La station est possible; la marche est peu embarrassée. La parole est peu embarrassée, rare. Il meurt subitement.

Tête, — 186. 147. 328. 362. 392. — 1415.

Encéphale, 1.702

Ecchymoses sous-arachnoïdiennes avec injection pointillée dans les lobes postérieurs. Épaississement avec opacité légère et infiltration séreuse des membranes dans les trois quarts antérieurs des hémisphères. Adhérences de la pie-mère à la pointe des lobes antérieurs, avec ramollissement diffluent de la couche corticale. Surface corticale d'un gris sale, rugueuse, comme chagrinée, très dure, s'enlevant sous forme de pellicule. Dans plusieurs points, une teinte rougeâtre de la couche moyenne se laisse voir par transparence. La couche corticale est, dans son épaisseur, généralement pâle et mince, offrant dans plusieurs points une couleur jaune et rouge de sa partie moyenne. Les deux substances sont très dures dans toutes les parties de l'encéphale. La substance blanche est sablée.

4. VI. 8. IX. X. XIII. XIV.

231.

Homme. 26. Célibataire. Ouvrier.

Onanisme. 1460 J. Marasme.

Affaiblissement des facultés intellectuelles. Accès d'agitation. Stupeur et insensibilité qui se prolongent pendant un mois, et qui disparaissent sous l'influence d'une salivation spontanée abondante. Depuis ce moment, la vivacité et la mobilité ont de nouveau graduellement diminué. Abolition des facultés intellectuelles. Évacuations involontaires. Perte de la parole, station peu ferme, marche vacillante. Engourdissement profond. Insensibilité. Marasme.

Encéphale, 1.206.

Sérosité trouble dans la cavité de l'arachnoïde. Ossification de la faux. Léger épaississement en plusieurs points de l'arachnoïde. A l'extrémité des deux lobes antérieurs, l'arachnoïde est plissée, comme soulevée, dans l'étendue d'une pièce de trente sous. Dans la région correspondante à ce décollement des membranes, les circonvolutions cérébrales sont comme dépouillées de leur substance corticale; leur bord saillant offre à nu la substance blanche, et de chaque côté du bord saillant, cette dénudation se prolonge plus ou moins dans l'anfractuosité, où la substance grise injectée, molle, muqueuse, s'amincit en biseau, sur le bord libre, ou bien, reparaît de proche en proche en couches d'épaisseur variable, depuis une couche floconneuse assez mince pour laisser voir la substance blanche, jusqu'à une couche d'épaisseur semblable à celle de la substance corticale des autres régions. Cette altération existe aussi à la partie latérale des lobes antérieurs, à la partie externe des lobes moyens. Dans les autres régions, le plan externe de la couche corticale s'enlève par plaques avec une grande facilité, en même temps que les membranes.

Ventricules latéraux dilatés, contenant de la sérosité. Injection générale du cerveau.

1. 8. X. XVI.

232.

Homme. 41. Marié. Négociant.

Ivrognerie. 3650 J. Hydrothorax.

Dévotion exaltée. Usage habituel des boissons alcooliques.

Incohérence dans les idées. Faiblesse des facultés intellectuelles. Calme, docilité. Volubilité excessive de la parole. Dans les derniers temps, léger embarras dans la prononciation. Symptômes de maladie du cœur. Accès d'asthme. Bronchite, hydrothorax et ascite.

Encéphale, 1.421.

Léger épaississement des membranes. Injection considérable de la pie-mère. Adhérences de la pie-mère à la couche corticale ramollie, qui s'enlève par plaques dans un grand nombre de points des deux tiers antérieurs du cerveau. Ramollissement de la couche corticale. Toute la substance cérébrale est très molle. Les ventricules sont dilatés.

2. 8. IX. X. 20.

233.

Homme. 69. Célibataire. Notaire.

— 3650 J. Pneumonie chronique.

Abolition des facultés intellectuelles. Évacuations involontaires. Mutisme. Immobilité. Quelquefois, cris perçans et inarticulés. Trois semaines avant la mort, symptômes de pneumonie. Cris du malade toutes les fois qu'on le touche, et même lorsqu'on approche de son lit.

Tête, — 191. 144. 332. 358. 373. — 1398.
Encéphale, 1.376.

Épaississement et opacité de l'arachnoïde en divers points; rougeur vive par transparence dans les régions latérales. La couche corticale a une légère teinte lilas; elle est ramollie. Dans sa portion moyenne, elle a une couleur plus foncée, qui devient évidente par l'enlèvement du plan externe, enlèvement qui s'opère avec facilité à l'aide du manche du scalpel. Consistance de la substance blanche augmentée. Injection générale du cerveau. Cervelet petit. Sa couche corticale a une couleur foncée.

T. III. 8. X. XIV.

234.

Homme. 67. Marié. Boucher.

— 3740. Hypertrophie du cœur.

Depuis son entrée à l'Asile, abolition des facultés intellectuelles; paroxysmes courts d'agitation et de fureur. Évacuations involontaires. Taciturnité. Engourdissement musculaire. Léger embarras de la parole. Marche vacillante. Gêne habituelle de la respiration. Deux jours avant la mort, vomissemens, respiration gênée, pouls presque insensible, peau froide, mort.

Tête, — 188. 137. 324. 363. 352. — 1364.
Encéphale, 1.385. — Cervelet, 0.143.

Tumeur fibreuse bosselée, développée à la face externe de l'arachnoïde, ayant déterminé à la partie moyenne du pariétal gauche, vers son bord pariétal, une dépression qui pourrait loger une noisette. Épaississement, opacité, tenacité de l'arachnoïde de la convexité. Adhérence de la pie-mère en un seul point très circonscrit de l'hémisphère droit, avec décortication cérébrale. Infiltration séreuse de la pie-mère. Le plan externe de la couche corticale s'en-

lève facilement à l'aide du manche du scalpel. Consistance ferme de la substance corticale et de la blanche.

8. IX. X. XV. 22.

235.

Femme. 62. Mariée. Ouvrière.

— 173 J. Entérite.

Il y a un an, accès de folie maniaque, traité et guéri à Saint-Yon.

Rechute depuis quinze jours. Agitation, incohérence. Embarras de la parole. La malade gâte jour et nuit. Après quelques mois, elle se calme. Parole légèrement embarrassée. Marche libre. Réponses justes. Faiblesse intellectuelle. Elle gâte jour et nuit. Elle dit que quand elle gâte, c'est un échappement. Quinze jours avant la mort, symptômes d'entérite. Affaissement de l'intelligence. Réponses courtes, tardives. Développement d'escharre dans la région sacrée. Marasme.

Encéphale, 1.368.

Épaississement des membranes avec opacité. Adhérences nombreuses dans le quart antérieur des hémisphères, avec décortication de la surface cérébrale par plaques larges et minces. Ces adhérences sont surtout multipliées à l'extrémité des lobes antérieurs, et là, il y a ramollissement de la couche corticale. Dans les autres régions, la couche corticale est ferme; partout elle est pâle. La substance blanche est ferme. Ventricules dilatés, granulations ventriculaires. Au sinciput, tout près du bord supérieur de chaque hémisphère, se trouve une cavité pouvant loger une aveline, remplie de sérosité transparente, circonscrite en bas par une circonvolution considérablement déprimée, latéralement par les circonvolutions voisines, en haut par les membranes.

8. IX. X. 12. XIII. XIV. 21.

236.

Femme. 42. Mariée. Couturière.

Suites de couches. 395 J. Congestion cérébrale.

Un an avant l'entrée, aliénation mentale, forme mélancolique, amélioration après cinq mois de traitement. Rechute au bout d'un mois. Abolition des facultés intellectuelles. Refus des alimens ; il faut les lui pousser dans la bouche. Évacuations involontaires. Embarras de la parole; marche et station vacillantes. Sensibilité générale très obtuse. Affaiblissement rapide. Impossibilité de la station. Développement d'escharres. Congestion cérébrale. Mort.

Encéphale, 1.187.

Épaississement et opacité des membranes dans la région correspondant à la scissure de Sylvius. Injection et infiltration séreuse de la pie-mère dans les anfractuosités. Dans une anfractuosité, l'infiltration est sanguine. Adhérences multipliées de la pie-mère à la couche corticale, qui s'enlève par plaques dans toute l'étendue des lobes antérieurs et moyens, et qui est ramollie. La pie-mère est entièrement détachée dans toute l'étendue de la surface d'une circonvolution, qui est comme ulcérée, molle, mamelonnée de couleur gris jaunâtre. Le ramollissement de la couche corticale n'existe qu'en un très petit nombre de points des lobes postérieurs. Un peu de sérosité trouble dans les ventricules. A la surface du corps strié droit, existe une érosion superficielle de plusieurs lignes d'étendue; la substance grise est dénudée, ramollie; et, sur les bords de l'érosion, la membrane épaissie peut être soulevée, et entraîne avec elle une légère couche de la substance grise du corps strié. La consistance de la substance blanche est augmentée. Injection générale du cerveau.

1. 8. IX. X. XIV. 22.

237.

Femme. 29. Célibataire. Servante.

Départ de son frère à l'armée. 425 J. Marasme.

Quatre ans avant l'entrée, premier accès d'aliénation mentale, guéri après plusieurs mois. Dévotion exaltée.

Malade depuis trois mois, à l'époque de son entrée. Délire général, agitation furieuse. Évacuations involontaires. Embarras de la parole, station chancelante, marche difficile. Progrès de la paralysie, impossibilité de la station, développement d'escharres. Marasme. Mort après onze mois de séjour.

Encéphale, 1.183.

Épaississement et opacité des membranes vers la scissure de Sylvius seulement. Injection considérable de la pie-mère dans la région latérale des lobes moyens. L'extrémité des lobes antérieurs offre un ramollissement de la couche corticale qui s'enlève avec une grande facilité, et qui a diminué d'épaisseur d'une manière surtout très sensible sur les circonvolutions qui bordent la gouttière des nerfs olfactifs. Le plan externe de la couche corticale s'enlève avec facilité dans la plus grande partie de l'étendue du cerveau. Dans plusieurs points, notamment à la partie inférieure des lobes moyens, la traction par les membranes suffit pour déterminer l'enlèvement de lambeaux. La substance blanche est ferme, élastique. Ventricules dilatés contenant de la sérosité. Injection générale du cerveau.

1. 8. IX. X. XIV.

238.

Femme. 34. Mariée. Ouvrière.

— 730 J. Marasme.

Délire général. Incohérence. Affaiblissement des facultés intellectuelles. A la suite de congestions cérébrales

répétées, embarras de la parole, marche chancelante. Évacuations involontaires. Les congestions se reproduisent, la paralysie fait des progrès. La parole se perd, la station devient impossible, la tête se fléchit sur la poitrine, les extrémités se contractent fortement, la sensibilité diminue; marasme, mort.

Encéphale, 1.191.

Sérosité abondante dans la cavité arachnoïdienne. Injection de la pie-mère. Adhérences multipliées de la pie-mère à la couche corticale de la convexité. Ramollissement de toute la surface du cerveau. Consistance augmentée de la substance blanche. Le cervelet, comparé au cerveau, paraît très volumineux.

2. IX. X. XIV.

239.

Femme. 42. Mariée. Ouvrière.

Colère. 768 J. Congestion cérébrale.

Deux ans avant l'entrée, folie à la suite d'un accès de colère, amélioration prompte. Rechute au bout d'un an. Affaiblissement des facultés intellectuelles. Délire incohérent. Embarras de la parole très grand; marche très chancelante. Évacuations involontaires. Congestions répétées. Mort.

Encéphale, 1.156. — Cervelet, 0.171.

Épaississement et légère opacité de l'arachnoïde dans les régions antérieure, supérieure et latérales des hémisphères. Adhérences de la pie-mère à la couche corticale qui s'enlève par larges plaques, dans les mêmes régions, et à la partie inférieure des lobes moyens. Injection générale de l'encéphale.

1. 8. IX. X.

240.

Femme. 51. Mariée. Mendiante.

Oncle mort aliéné. 1245 J. Entérite chronique.

Malade depuis plusieurs années. Elle se déshabille et court toute nue dans son village. Elle frappe son mari, brise ses meubles.

A l'entrée, affaiblissement très prononcé de l'intelligence. Incohérence. Embarras de la parole. Station et marche peu solides. Symptômes d'entérite, marasme.

Encéphale, 1.186.

Léger épaississement des membranes. Adhérences disséminées dans les lobes antérieurs et moyens. Ecchymoses sous-arachnoïdiennes, avec décollement des membranes ou avec adhérence, avec injection pointillée et ramollissement superficiel de la couche corticale. Amincissement et pâleur de la couche corticale. Fermeté de la substance blanche, qui est sablée. Dilatation des ventricules, avec granulations et hydropisie.

VII. 8. IX. X. 12. XIV. 21.

241.

Femme. 74. Veuve. Épicière.

— 2855 J. Marasme.

Affaiblissement des facultés intellectuelles. Incohérence dans les idées. Agitation, pleurs, cris plaintifs. Évacuations involontaires. Difficulté habituelle dans la parole. Un mois avant la mort, diarrhée, escharres, marasme, mort.

Encéphale, 1.158.

La couche corticale est ramollie à l'extrémité des lobes antérieurs; le plan externe de la couche corticale se détache facilement par petites plaques. Les circonvolutions des lobes antérieurs sont atrophiées. La substance blanche est très ferme. Ventricules légèrement dilatés.

X. XIV. XVII.

RÉSUMÉ.

Chez tous les individus de cette catégorie, la folie avait existé pendant une durée variable, avant qu'il se manifestât aucun symptôme de lésion de la motilité; puis la maladie avait pris les caractères de la folie paralytique.

Dans tous les cas, le ramollissement étendu et profond de la couche corticale cérébrale a été constaté.

Trois fois (obs. 217, 231, 233), l'adhérence de la pie-mère à la surface cérébrale a manqué; une fois (obs. 238), l'épaississement des méninges n'existait pas; deux fois (obs. 218, 241), il n'y avait ni épaississement des méninges, ni adhérences de la pie-mère à la surface cérébrale.

L'hypérémie a existé vingt fois : seize fois sous la forme simple; dans tout l'encéphale, neuf fois; dans la pie-mère, deux fois; dans la substance blanche, cinq fois; — quatre fois sous forme d'ecchymoses : simples, une fois; avec injection pointillée de la surface cérébrale, une fois; avec injection et ramollissement, deux fois.

La coloration rouge de la couche corticale a existé quatre fois. — La décoloration de la couche corticale a existé sept fois. — La dureté de la substance blanche a existé treize fois.

La forme que revêtait la folie au moment où elle s'est compliquée de paralysie générale, a varié ainsi qu'il suit :

Forme maniaque avec prédominance d'idées de richesse, de grandeur, etc., six fois (obs. 215, 220, 223, 225, 226, 228).

Forme maniaque sans idées prédominantes, cinq fois (obs. 221, 222, 235, 237, 240).

Forme mélancolique, quatre fois (obs. 219, 227, 229, 236).

Forme chronique, douze fois (obs. 216, 217, 218, 224, 230, 231, 232, 233, 234, 238, 239, 241).

Les altérations principales donnent, pour ces divers groupes, les rapports de fréquence suivans :

Altérations.	État analogue à celui de la folie aiguë.	État maniaque avec prédomin. d'idées de richesse.	État maniaque sans idées prédomin.	État mélan-colique.	État analogue à celui de la folie chronique.
X.	15.	6.	5.	4.	12.
IX.	15.	6.	5.	4.	7.
8.	15.	6.	5.	4.	9.
XIV.	7.	3.	3.	1.	6.
III.	4.	1.	1.	2.	0.
XVII.	4.	3.	1.	0.	2.
VII.	2.	0.	1.	1.	0.

La coloration de la couche corticale et les ecchymoses avec injection et ramollissement de la surface cérébrale, rares dans la forme aiguë, ont manqué tout à fait dans la forme chronique.

---

§ 3. — *Développement relatif indéterminé.*

Nombre des observations : Hommes, 7 ; Femmes, 1 ; deux sexes, 8.
Durée moyenne de la maladie : Hommes, 371 jours ; Femmes, 23 j.
Age moyen des malades : Hommes, 42 ans ; Femmes, 40 ans.
Poids moyen de l'encéphale : Hommes, 1.281 ; Femmes, 1.187.

TABLEAU DES ALTÉRATIONS CÉRÉBRALES.

HOMMES.		FEMMES.		DEUX SEXES.	
X.	7.	2 IX. X. XIV.	1.	X.	8.
8. IX.	6.			IX.	7.
1. III. 22.	4.			8.	6.
XIV. XVII.	2.			1. III. 22.	4.
2. VII. 12. XIII. 21.	1.			XIV.	3.
				2. XVII.	2.
				VII. 12. XIII. 21.	1.

242.

Homme. 54. Célibataire. Vétéran.

— 8 J. Hémorrhagie arachnoïdienne.

Abolition des facultés intellectuelles. Parole très embarrassée. Impossibilité de la station. Évacuations involontaires. Amaigrissement, marasme. Mort le huitième jour depuis son entrée.

Encéphale, 1.620. — Cervelet, 0.179.

Cent grammes de sang dans la cavité arachnoïdienne. Dure-mère flasque, comme flétrie. Épaississement et opacité de l'arachnoïde dans les deux tiers antérieurs des hémisphères. Injection considérable de la pie-mère, qui est infiltrée de sérosité. Dans un grand nombre de points, les membranes entraînent des plaques de couche corticale ramollie. Injection générale de l'encéphale. Hypertrophie du cœur.

1. 8. IX. X. 22.

243.

Homme. **34.** **Maquignon.**

— 12 J. Congestion cérébrale.

Agitation excessive. On ne peut obtenir aucune réponse du malade. Refus des alimens et des boissons. Mouvemens désordonnés ; la station est vacillante ; le malade se jette en bas de son lit ; il se donne des coups contre les murailles. Il est couvert d'écorchures et de contusions. Évacuations involontaires. État de marasme, langue saburrale, vomissemens, diarrhée. Mouvement fébrile. Perte de la connaissance et de la parole. Extrémités froides.

Encéphale, 1.250.

Ecchymoses sous-arachnoïdiennes dans les lobes antérieurs, à leur pointe et à leur partie supérieure, dans les lobes moyens à leur partie latérale, dans la région supérieure des hémisphères. Adhérences multipliées de la pie-mère à la couche corticale, dont la portion externe ramollie s'enlève par plaques, surtout dans les lobes antérieurs, à la partie supérieure des hémisphères, et à la partie inférieure des lobes moyens. Injection pointillée, avec ramollissement superficiel de la couche corticale dans les points correspondant aux ecchymoses, où il n'y a pas d'adhérences. Coloration lilas de la couche corticale. Hypérémie générale de l'encéphale. Consistance de la substance blanche ordinaire.

1. III. VII. IX. X.

244.

Homme. **37.** **Célibataire.** **Fileur.**

— 160 J. Asphyxie.

Abolition de l'intelligence. Embarras de la parole. Difficulté de la station. Évacuations involontaires. Appétit vorace. Pendant une visite, des parens mettent à la dis-

position du malade une régence et une pomme. Le malade avale gloutonnement la plus grande partie de ces alimens. Les alimens s'accumulent dans l'arrière-bouche et le pharynx, et causent l'asphyxie.

Encéphale, 1.275.

Quantité considérable de sérosité rougeâtre dans la cavité arachnoïdienne, s'écoulant par jet au moment de l'incision de la dure-mère. Épaississement, opacité de l'arachnoïde. Ecchymoses sous-arachnoïdiennes. Infiltration de la pie-mère. Un petit nombre d'adhérences de la pie-mère à la surface cérébrale, qui s'enlève par plaques à la partie interne inférieure des lobes moyens, et le long de la faux. Le plan externe de la couche corticale s'enlève assez facilement par plaques, à l'aide du manche du scalpel. Coloration lilas de la surface cérébrale et de la couche corticale. Dureté notable de la substance blanche. Hypérémie générale de l'encéphale. Adhérences de la pie-mère à la surface du cervelet, qui s'enlève en même temps que les membranes.

L'arrière-bouche, le pharynx et le commencement de l'œsophage, contiennent encore une assez grande quantité de matières alimentaires, incomplètement mâchées, bien qu'on en ait retiré une grande quantité avec les doigts, immédiatement après l'accident. Le larynx et la trachée sont libres. A peine si l'on peut reconnaître quelques fragmens de pain dans les mucosités de la trachée.

I. III. 8. IX. X. XIV. 22.

245.

Homme. **45.**

— 240 J. Congestion cérébrale.

Abolition des facultés intellectuelles. Évacuations involontaires. Perte de la parole. Station chancelante. Pro-

gression très difficile. Quelques jours avant la mort, congestion cérébrale, assoupissement, coma.

Encéphale, 1.171.

Sérosité sanguinolente dans la cavité arachnoïdienne. Épaississement et opacité de l'arachnoïde de la convexité. Infiltration séreuse et injection de la pie-mère. Adhérences multipliées de la pie-mère à la couche corticale, principalement dans les lobes antérieurs et à la surface inférieure des lobes postérieurs. Ramollissement de la couche corticale, sans changement de couleur. Consistance de la substance blanche augmentée; vaisseaux dilatés.

2. 8. IX. X. XIV. 22.

246.

Homme. **40.** **Marié.**

— 391 J. Marasme cérébral.

Affaiblissement des facultés intellectuelles. Physionomie stupide. Embarras prononcé de la parole. Station assez solide. Évacuations involontaires. De temps à autre, agitation. La station devient difficile, la marche chancelante. La parole est très embarrassée. L'intelligence est abolie. Marasme.

Encéphale, 1.140.

Épaississement des membranes, avec opacité opaline, correspondant aux anfractuosités. Adhérences générales des membranes avec la surface de la couche corticale qui s'enlève par plaques, comprenant, dans certains points, toute l'épaisseur de la couche jusqu'à la substance blanche. La couche corticale est molle et jaunâtre. Les circonvolutions des lobes antérieurs sont minces, les anfractuosités larges. Les ventricules sont dilatés. Granulations de la surface ventriculaire.

8. IX. X. 12. XVII. 21.

247.

Homme. **40.** **Marié.**

Mère aliénée. 790 J. Congestion cérébrale.

Faiblesse de l'intelligence. Incohérence. Taciturnité. Embarras de la parole. Faiblesse des extrémités inférieures. Évacuations involontaires, jour et nuit. Symptômes de congestion cérébrale, dans le cours d'une gastro-entérite, et mort prompte dans le coma.

Encéphale, 1.425.

Épaississement avec opacité et infiltration séreuse des membranes cérébrales dans les trois quarts antérieurs des hémisphères. Point d'adhérences à la surface cérébrale. La surface de la couche corticale est dure, s'enlève facilement sous forme de pellicule. La surface dénudée est rougeâtre et molle. Coloration rosée de la substance grise. Substance blanche ferme, sablée. Hypérémie considérable de tout le cerveau. — Les lobes postérieurs se terminent en pointe par en bas, et se redressent, au-dessus de cette pointe, en une surface comme déprimée, ayant beaucoup de hauteur. Ils sont courts. L'occipital est aplati dans sa moitié supérieure.

1. III. 8. X. XIII. 22.

248.

Homme. **45.** **Célibataire.** **Tailleur.**

— 1000 J. Congestion cérébrale.

Abolition des facultés intellectuelles. Évacuations involontaires. Perte de la parole. Station chancelante. Cécité. Progrès de la paralysie. Mort subite.

Encéphale, 1.089. — Cervelet, 0.147.

Épaississement et opacité de l'arachnoïde, dans toute l'étendue des parties supérieure et latérales des hémi-

sphères. Adhérences multipliées de la pie-mère à la substance cérébrale, dont le plan externe s'enlève par larges plaques, et laisse à nu une surface mamelonnée rouge et ramollie. Les circonvolutions sont en général petites, minces, surtout à l'extrémité des lobes antérieurs, où, mesurées dans leur partie moyenne, elles n'offrent en général que cinq millimètres d'épaisseur. Ventricules dilatés.

III. 8. IX. X. XVII.

249.

Femme. **49.** **Mariée.**

— 33 J. Marasme cérébral.

Abolition de l'intelligence, embarras de la parole, évacuations involontaires.

Gangrène de trois orteils du pied gauche, d'un orteil et de la peau vers la malléole du pied droit. Des escharres se développent dans la région du sacrum.

Encéphale, 1.187.

Injection partielle de la pie-mère; quelques légères adhérences avec la surface corticale ramollie. Ramollissement de toute l'épaisseur de la couche corticale à l'extrémité des lobes antérieurs, dans quelques circonvolutions de la convexité, dans les lobes moyens. Quelques ponctuations sanguines noires dans l'épaisseur de la couche corticale. La substance médullaire d'un blanc de lait, offre des indurations partielles qui arrêtent le bistouri, et qui paraissent avoir leur siège dans les gros faisceaux de fibres, ce qui est très sensible dans les couches optiques et dans les corps striés. Dans l'intervalle des indurations, la substance blanche paraît plus molle qu'à l'état normal. A la section, les parties indurées d'un blanc moins mat, sont comme réticulées. Dans le lobe postérieur gauche, à quel-

ques millimètres de la terminaison du ventricule, existe un kyste irrégulièrement arrondi, du volume d'un haricot, dont les parois jaunâtres sont constituées par de la substance cérébrale extrêmement dure, dans une épaisseur de quatre millimètres. Encroûtement cartilagineux des artères de la base et des anfractuosités.

2. IX. X. XIV.

RÉSUMÉ.

Chez les individus de cette catégorie, le défaut de renseignemens sur les antécédens n'a pas permis de déterminer l'époque à laquelle les symptômes de paralysie ont commencé à se manifester. Chez tous, au moment où ils ont pu être observés, la paralysie existait.

Dans tous les cas, le ramollissement étendu et profond de la couche corticale cérébrale a été constaté; une fois (obs. 247), l'adhérence de la pie-mère, deux fois (obs. 243, 249), l'épaississement des méninges, ont manqué.

L'hypérémie a existé six fois : cinq fois sous la forme simple; dans tout l'encéphale, trois fois; dans la pie-mère, deux fois; — une fois, sous la forme d'ecchymoses, avec injection et ramollissement.

La coloration rouge de la couche corticale a existé quatre fois. — La décoloration de la couche corticale a existé une fois. — La dureté de la substance blanche a existé trois fois.

Dans tous les cas, le trouble de l'intelligence était analogue à celui de la folie chronique.

RÉSUMÉ DU CHAPITRE PREMIER.

Nombre des observations : Hommes, 70; Femmes, 16; deux sexes, 86.
Durée moyenne de la maladie : Hommes, 577 jours; Femmes, 624 j.
Age moyen des malades : Hommes, 45 ans ; Femmes, 43 ans.
Poids moyen de l'encéphale : Hommes, 1.341 ; Femmes, 1.191.

TABLEAU DES ALTÉRATIONS CÉRÉBRALES.

HOMMES.		FEMMES.		DEUX SEXES.	
X.	70.	X.	16.	X.	86.
8.	65.	8. IX. XIV.	14.	8. IX.	77.
IX.	63.	1. III. XVII.	5.	XIV.	40.
1.	33.	21. 22.	4.	1.	38.
III.	32.	2. VII. 12. XIII.	2.	III.	37.
22.	30.	V. 18.	1.	22.	34.
XIV.	28.			XVII.	23.
XVII.	18.			21.	17.
4. 21.	13.			4. XIII.	13.
XIII.	11.			VII. 12.	12.
VII. 12.	10.			2. V.	9.
V.	8.			18.	5.
2.	7.			VI. 20.	3.
18.	4.			XV.	2.
VI. 20.	3.			XVI	1.
XV.	2.				
XVI.	1.				

En résumant les données fournies par l'anatomie pathologique dans les quatre-vingt-six cas de folie compliquée de paralysie générale, on trouve les résultats suivans. Dans tous les cas, a existé le ramollissement profond et étendu de la couche corticale cérébrale. Ce ramollissement a existé sept fois sans adhérence de la pie-mère ; sept fois sans épaississement des méninges ; deux fois sans adhérence ni épaississement des membranes.

L'hypérémie a existé soixante-dix fois : quarante-sept fois sous la forme simple ; dans tout l'encéphale, vingt-neuf fois ; dans les deux substances cérébrales, une fois ;

dans la pie-mère, sept fois; dans la pie-mère et la substance blanche, deux fois; dans la substance blanche, huit fois; — vingt-trois fois sous la forme d'ecchymoses : simples, huit fois; avec injection pointillée de la surface corticale, trois fois; avec injection et ramollissement, douze fois.

La coloration rouge de la couche corticale a existé trente-sept fois; la décoloration de la couche corticale, douze fois.

La dureté de la substance blanche a été constatée quarante fois.

La folie paralytique a donc offert ceci de caractéristique en ce qui touche aux altérations constatées après la mort, que, dans tous les cas, soit que les symptômes de paralysie se fussent manifestés en même temps que le trouble intellectuel, dès le début de la maladie, soit qu'ils fussent venus compliquer la folie simple arrivée à une période plus ou moins avancée de sa durée, du moment où les symptômes de paralysie ont été évidens et permanens, il a existé coïncidemment dans le cerveau une altération constante et spéciale, à savoir le ramollissement de sa couche corticale.

Le ramollissement de la couche corticale a présenté des différences qu'il est important de noter. Son siège le plus habituel, et pour ainsi dire essentiel, a été la portion moyenne de la couche; dans un petit nombre de cas, le ramollissement ne s'est révélé que par la facilité avec laquelle la couche la plus superficielle, au moyen de la traction des membranes, ou d'une traction artificielle, se séparait, par plaques plus ou moins larges, de cette portion moyenne, qui alors apparaissait molle, mamelonnée, rougeâtre. Le plus souvent, le ramollissement intéressait toute la moitié externe de la couche corticale, quelquefois toute son épaisseur.

Dans dix-neuf cas, au ramollissement s'est associée l'induration, soit que le ramollissement existât dans la couche corticale de certaines circonvolutions, en même temps qu'existait en d'autres points l'induration sous forme de pellicule de la surface (obs. 173, 181, 187, 195, 198, 200, 201, 211, 213, 218, 223, 225, 230, 235), soit que le ramollissement peu prononcé, et borné à la portion moyenne, existât seulement au-dessous de la surface indurée (obs. 180, 190, 196, 234, 247).

Ce dernier mode de l'altération de la couche corticale, est sans doute celui qui a motivé, de la part de plusieurs observateurs, l'assertion que la paralysie générale peut exister sans ramollissement de la couche corticale. Bien que, dans ces cas, le ramollissement existât réellement, quoique peu prononcé et limité à la partie moyenne de la couche, le fait de la coexistence d'une induration prononcée de la portion externe de cette couche, donne à ces cas un caractère particulier dont il doit être tenu compte dans l'histoire de la folie paralytique.

Les altérations du cerveau dans la folie paralytique se distinguent de celles qui se rencontrent dans la folie simple, aiguë ou chronique : par leur constance, le ramollissement de la couche corticale ne manque dans aucuns cas ; par leur nombre, les altérations accessoires et subordonnées sont beaucoup plus nombreuses et plus fréquentes ; par leur nature, l'altération essentielle à la folie paralytique, le ramollissement se rattache comme altérations coordonnées ou subordonnées, l'épaississement des méninges, l'adhérence de la pie-mère à la couche corticale, la coloration rouge de cette couche, et son induration partielle, et toutes ces altérations, au point de vue général de l'anatomie pathologique, se rapportent à l'état appelé inflammatoire.

Il n'y a eu de différences entre les altérations dans les

deux catégories de cas, où la paralysie s'est manifestée dès le début, et où elle s'est développée consécutivement, que celles-ci : la coloration rouge de la couche corticale, et les ecchymoses avec injection et ramollissement de la surface cérébrale ont été plus fréquentes dans les cas de la première catégorie. La proportion des cas où l'induration s'associait au ramollissement, a été la même dans les deux catégories, onze sur cinquante-et-un dans la première, six sur vingt-sept dans la seconde.

PARTICULARITÉS.

Paralysie plus intense d'un côté.

Dans huit cas, la paralysie s'est montrée sensiblement plus prononcée d'un côté du corps que de l'autre. Les particularités suivantes se sont offertes, et dans les symptômes, et dans les altérations.

Deux fois (obs. 199, 218), à la différence de lésion fonctionnelle, d'un côté à l'autre, ne correspondait aucune différence d'altération cérébrale. Le côté gauche était le plus paralysé.

Six fois, différences plus ou moins prononcées dans les altérations, d'un côté à l'autre de l'hémisphère, et confirmation de la loi de l'entre-croisement évidente dans cinq cas.

Obs. 194. Faiblesse plus grande du côté gauche. Huit jours avant la mort, congestion cérébrale, symptômes d'hémiplégie gauche, avec légère contracture. La tête est tournée à droite. La sensibilité du côté gauche est émoussée. La sensibilité reparaît un peu à gauche ; la contracture persiste. Rien de particulier, si ce n'est que les vaisseaux du corps strié et de la couche optique droites, sont distendus par du sang coagulé.

Obs. 196. Attaque d'apoplexie, avec paralysie du côté gauche, deux ans environ avant la mort. Symptômes équivoques de paralysie générale. Jambe gauche plus faible. Le corps strié droit a une consistance très ferme, et offre, dans sa partie antérieure, les traces d'un kyste hémorrhagique, pouvant loger un haricot; les parties environnantes sont dures et jaunâtres. Kyste hémorrhagique du volume d'un pois dans le lobe gauche du cervelet.

Obs. 227. Paralysie plus prononcée du côté gauche. A la surface de la couche optique droite, existe une excavation pouvant loger un haricot; cette excavation a une couleur jaune de rouille, et est tapissée d'une membrane celluleuse. Dans l'épaisseur de la couche optique gauche, existent plusieurs kystes hémorrhagiques, anciens et très petits.

Obs. 210. Huit mois avant l'entrée, hémiplégie. A l'entrée, la malade penche du côté gauche. Le bras gauche est pendant; la sensibilité est abolie de ce côté. Le côté droit est dans une agitation continuelle. Altérations de la surface cérébrale, plus étendues et plus profondes dans l'hémisphère droit.

Obs. 203. Symptômes de paralysie générale. Neuf jours avant la mort, paralysie plus prononcée du bras et de la jambe gauches, puis contracture. Gêne dans les mouvemens du bras droit. Accès épileptiformes. La contracture cesse du côté gauche, et elle se manifeste dans le bras droit. Coma. Altérations de la surface cérébrale, plus étendues et plus profondes à droite. Ramollissement de la surface du cervelet, à gauche.

Obs. 183. Deux jours avant la mort, paralysie du mouvement et du sentiment dans le bras droit. Sous une ecchymose des membranes à la partie supérieure et latérale du lobe antérieur droit, la couche corticale est ramollie dans toute son épaisseur et d'un rouge vif. Les altéra-

tions ordinaires sont plus prononcées dans le lobe moyen gauche.

Altération de la parole.

Des différences notables ont existé dans les observations, relativement à l'altération de la parole.

La paralysie a paru exercer une influence prédominante sur la parole, dans dix-huit cas. Dans tous les cas, la couche corticale des lobes antérieurs était ramollie. Trois fois l'altération avait son siége exclusif ou presque exclusif dans les lobes antérieurs (obs. 165, 189, 241). — Onze fois l'altération était plus prononcée dans les lobes antérieurs (obs. 170, 175, 191, 192, 193, 201, 211, 216, 223, 228, 231). — Trois fois l'altération n'était pas plus prononcée dans les lobes antérieurs (obs. 180, 195, 246). — Une fois l'altération était plus prononcée dans les lobes moyens (obs. 188).

L'embarras de la parole a été peu considérable dans sept cas : deux fois l'altération était nulle ou presque nulle dans les lobes antérieurs (obs. 187, 234). — Une fois l'altération était peu prononcée dans les lobes antérieurs (obs. 173). — Une fois il n'y avait pas de différence notable (obs. 232). — Deux fois l'altération était très prononcée dans les lobes antérieurs (obs. 230, 235). — Une fois l'altération existait dans les lobes antérieurs seulement (obs. 169).

Il y a eu des alternatives d'embarras plus grand et moins grand de la parole, dans trois cas. Les altérations existaient dans les lobes antérieurs, peu prononcées (obs. 198 et 207), et profondes (obs. 219).

Convulsions.

Des convulsions ont été constatées sous diverses formes, dans quinze cas.

Convulsions épileptiformes.

Obs. 185. Convulsions épileptiformes du côté droit. Altération plus profonde de la couche corticale du côté gauche. Consistance ordinaire de la substance blanche.

Obs. 208. Convulsions épileptiformes générales. Coloration lie de vin de la couche corticale. Induration prononcée de la substance blanche.

Obs. 230. Convulsions épileptiformes, coïncidant avec congestions cérébrales. Induration prononcée des deux substances cérébrales, et ramollissement de la couche corticale à l'extrémité des lobes antérieurs.

Convulsions générales, sans caractère épileptique évident, et coïncidant avec un état de congestion cérébrale.

Obs. 174. Épaississement considérable des méninges. Dureté de la substance blanche.

Obs. 179. État sain des méninges. Induration prononcée de la substance blanche.

Obs. 181. Pus dans la cavité arachnoïdienne. Odeur putride du cerveau. Coloration verdâtre de la surface cérébrale. Induration des deux substances très prononcée, et ramollissement de la couche corticale dans divers points.

Convulsions passagères d'un seul côté, cessant avec les autres symptômes de congestion cérébrale.

Obs. 217. Dureté de la substance blanche.

Tremblement des membres, carphologie, coïncidant avec une entérite fébrile, et avec une paralysie générale peu prononcée.

Obs. 207. Altérations légères. Rien de particulier.

Agitation convulsive des membres supérieurs.

Obs. 172. Dureté de la substance blanche.

Tremblement des mains chez un malade adonné à l'ivrognerie.

Obs. 165. Altérations de la paralysie générale très prononcées. Altérations analogues dans le cervelet. Substance blanche du cerveau molle.

Contractures des membres.

Obs. 209. Rigidité des membres peu de temps avant la mort. Dureté de la substance blanche.

Obs. 213. Rigidité des membres, grincements de dents quelques jours avant la mort. Induration des deux substances. Épaississement et rougeur vive des membranes.

Obs. 214. Grincement continuel des dents pendant plusieurs mois, cessant peu de jours avant la mort. Contracture des extrémités inférieures. Induration générale très prononcée de la substance blanche.

Obs. 225. Contracture des membres dans les derniers temps de la vie. Induration prononcée de la substance blanche centrale.

238. Contracture des extrémités inférieures. Induration prononcée de la substance blanche.

CHAPITRE II.

FOLIE PASSANT A L'ÉTAT PARALYTIQUE.

Nombre des observations : Hommes, 6; Femmes, 7; deux sexes, 13.
Durée moyenne de la maladie : Hommes, 176 jours; Femmes, 1019 j.
Age moyen des malades : Hommes, 37 ans; Femmes, 39 ans.
Poids moyen de l'encéphale : Hommes, 1.411 ; Femmes, 1.201.

TABLEAU DES ALTÉRATIONS CÉRÉBRALES.

HOMMES.		FEMMES.		DEUX SEXES.	
1. VII.	5.	1. 8.	5.	1.	10.
8.	4.	IX. X.	4.	8.	9.
III. IX. X.	3.	III. VII. 12. XVII. 20.	2.	VII. IX. X.	7.
2. 4. XIV. XV. 19.	1.	4. 19. 22.	1.	III.	5.
				4. 12. XVII. 19. 20.	2.
				2. XIV. XV. 22.	1.

250.

Homme. 25. Célibataire. Graveur.

Ivrognerie et Excès vénériens.	72 J.	Entérite.

Depuis plus d'un an, il buvait beaucoup, et s'épuisait en excès de débauche.

Un mois avant l'entrée, trouble de l'intelligence qui augmente de jour en jour. Le malade dit qu'il agrandira son état. Il a de nouveaux procédés ; toute la France viendra voir son établissement. Il connaît tout le monde. Il veut être militaire.

A l'entrée, agitation, loquacité, incohérence, insomnie. Il se croit le fils de Napoléon. Idées de grandeur.

Quinze jours après l'entrée, vingt-sept jours avant la mort, des symptômes d'entérite aiguë, avec fièvre intense, se manifestent et persistent jusqu'à la mort. Le délire et

l'agitation persistent. Cris, injures, incohérence, insomnie. Il dit qu'il a mis le feu à la maison de son père. Il chante la Parisienne. Il veut battre son gardien. Il articule assez bien les mots, mais il les prononce lentement. Il reconnaît son père qui vient le voir. Le malade tombe dans la somnolence, délire à voix basse ; on ne peut saisir le sens des paroles murmurées. Contracture des membres.

Encéphale, 1.617.

Hydropisie arachnoïdienne et ventriculaire considérable. Légère opacité opaline des membranes au niveau des scissures de Sylvius. Adhérences larges et multipliées de la pie-mère à la surface corticale, qui s'enlève par plaques dans les lobes antérieurs, à la partie supérieure et latérale des hémisphères, à la partie inférieure des lobes moyens. Coloration rosée de la couche corticale. Hypérémie de la substance blanche. Dilatation considérable des ventricules latéraux, qui ont pris la forme de grandes poches globuleuses.

III. 4. 8. IX. X.

251.

Homme. 25. Célibataire. Imprimeur.

Mère épileptique. 139 J. Méningo-cérébrite.

Il y a quatre mois, sans cause connue, changement de caractère. Il devient susceptible, querelleur. Sa maîtresse s'aperçoit de ce changement, et l'abandonne. Il en conçoit un vif chagrin, et va se jeter à la rivière ; mais il se sauve. Il devient de plus en plus taciturne. Plusieurs fois il cherche de nouveau à se jeter à l'eau.

Depuis deux mois, délire à voix basse, insomnie. Plaintes continuelles. Pas de réponses. Refus d'alimens. Il déchire ses vêtemens.

Depuis trois semaines, il gâte, et ne se lève plus.

Décubitus sur le dos. Stupeur. Vociférations sans suite.

Pas de réponses. Occlusion des paupières, rigidité des bras. Difficulté dans la déglutition. Agitation ; il cherche à se lever. Gémissemens. Trismus. Contracture et mouvemens convulsifs des membres supérieurs. Il a plusieurs fois appelé son frère. La sensibilité générale est obtuse. Mouvement fébrile. Coma.

Encéphale, 1.360.

Coloration d'un rouge vif étendue aux trois quarts antérieurs des hémisphères. Cette couleur est presque amaranthe à l'extrémité des lobes antérieurs, et au niveau de la scissure de Sylvius à droite. Cette coloration a son siège principal dans les membranes. Il y a, dans le quart postérieur, léger épaississement des membranes avec opacité. Les membranes sont décollées au niveau d'un grand nombre de circonvolutions. La surface de ces circonvolutions est rouge, ramollie, comme criblée de petites ulcérations; dans certaines circonvolutions, la substance grise ramollie a une couleur rouge violet. Le ramollissement, généralement superficiel, comprend dans les circonvolutions les plus malades, la moitié de l'épaisseur de la couche corticale. Coloration lilas de la couche corticale. Consistance très ferme de la substance blanche, qui est sablée de sang. Hypérémie générale de l'encéphale, moins prononcée dans le cervelet, qui est sain.

1. III. VII. X. 8. XIV.

252.

Homme. 44. Marié. Cabaretier.

Colère. 180 J. Brûlure.

Le malade se croit poursuivi par des gens qui lui veulent du mal; il se croit ruiné. Paroxysmes de fureur, dans lesquels il frappe, brise et déchire. Léger embarras de la parole. Alternatives de diarrhée et de constipation. Le malade se calme, et en même temps tombe dans l'engour-

dissement et la stupeur. Brûlé par un bain trop chaud, il meurt au bout de douze heures.

Injection de la pie-mère. Dans plusieurs points de la convexité, vers le bord de la grande scissure interlobaire, et surtout à la pointe des lobes antérieurs, la couche corticale est ramollie dans sa portion superficielle, et se détache par plaques avec une grande facilité, à l'aide du manche du scalpel. Ventricules dilatés, contenant de la sérosité.

2. X.

253.

Homme. 26. Célibataire. Peintre.

Revers de fortune. 188 J. Entérite chronique.

Il y a cinq mois, un lithographe auquel il avait confié quelques-uns de ses ouvrages, les perd. Il en ressent un vif chagrin. Bientôt on s'aperçoit d'un changement complet dans sa manière d'être. Il devient dévot, fanatique. Un mois après, il va chez le lithographe, et lui cherche querelle. Pendant trois mois, agitation. Tout le monde lui veut du mal. Depuis un mois, agitation moindre, incohérence, hallucinations. Il voit des mouches sur la figure des personnes qui lui parlent. Traité dans la maison de Poitiers.

A l'entrée, agitation excessive, jour et nuit. Incohérence dans les discours. Le malade ferme les yeux, parle à voix basse. Il ne répond pas à ce qu'on lui demande. Il répète souvent ces mots : « Blanc, noir, rouge. » Il gâte et déchire. Injures, grossièretés. Cris. La station paraît peu solide. Articulation assez nette.

Depuis l'entrée, diarrhée, dépérissement. Le malade reste couché. Il est accroupi dans son lit, au-dessous de sa couverture. Il semble ne pas comprendre ce qu'on lui dit ; il tourne la tête, les yeux fermés, vers la personne qui lui parle, et ne répond pas. Marasme.

Encéphale, 1.350.

Ecchymoses sous-arachnoïdiennes disséminées. Au niveau d'une circonvolution de l'hémisphère droit, à la partie latérale, et au-dessus de la scissure de Sylvius, les membranes sont soulevées, et, dans une étendue égale à une pièce d'un franc, la couche corticale ramollie et amincie, est recouverte d'une sorte de détritus purulent, dont une partie s'est répandue, au moment de l'ouverture, dans la cavité sous-arachnoïdienne. La couche corticale est molle. Hypérémie générale.

1. VII. 20.

254.

Homme. 58. Veuf. Cultivateur.

Mort de sa femme. 210 J. Congestion cérébrale.

Depuis la mort de sa femme, tristesse habituelle (d'après le malade depuis quatre ans). Il va dans le jardin de son voisin couper des légumes qu'il jette par-dessus le mur. Insomnie, loquacité, incohérence. Il parle d'argent, de mariage. Quinze jours avant l'entrée, actes de violence.

A l'entrée, agitation, loquacité, délire incohérent. Balbutiement. Le malade urine dans son lit. La parole, qui avait paru embarrassée, redevient libre. La marche est chancelante, la station peu sûre. Deux jours avant la mort, perte du sentiment, légère déviation de la bouche à gauche, rigidité dans les membres, abaissement de la température du corps. Mort dans le coma.

Encéphale, 1.296.

Épaississement considérable, avec opacité, des membranes dans les régions supérieure et latérales des hémisphères. Légère infiltration de la pie-mère. Dilatation des veines de la pie-mère, distendues par du sang noir. Ecchymoses sous-arachnoïdiennes, avec injection pointillée,

et ramollissement superficiel de la couche corticale. Un petit nombre d'adhérences superficielles, correspondant à des plaques opaques de l'arachnoïde, dans la région latérale et antérieure de l'hémisphère gauche. Substance blanche jaunâtre. Les deux substances généralement fermes. Hypérémie générale du cerveau.

I. VII. 8. IX. XV.

255.

Homme.	45.	Marié.	Médecin.
Ivrognerie. Onanisme. Déception à propos d'argent.		270 J.	Hydrothorax.

Caractère gai, irascible, ambitieux. Ardeur pour les plaisirs vénériens. Ivrognerie. Depuis environ trois ans, strabisme convergent de l'œil gauche. Douleurs névralgiques habituelles dans les membres. Marche vacillante.

Trois semaines avant l'entrée, il apprend qu'un héritage, sur lequel il comptait, lui est enlevé. Le lendemain, joie bruyante, obscénités, chants, propos et actes indécens. Agitation très grande. Il veut s'amuser à mettre le feu à du bois vert amassé devant sa porte. Il force la porte de sa cave, et boit malgré sa femme, qu'il menace de frapper avec un marteau. Hallucinations de la vue. Il voit un lièvre, un lapin. Le malade se masturbe plusieurs fois chaque nuit.

A l'entrée, agitation; le malade est sans cesse en mouvement. Il paraît préoccupé de l'idée de s'évader, et en cherche, de côté et d'autre, les moyens. Il dit n'être pas malade. Il se plaint d'avoir été amené par surprise dans cette maison. Tantôt il pleure, tantôt il paraît assez gai. Il se jette habillé sur son lit. Il fait ses besoins dans le milieu de sa chambre, et prétend qu'il était trop pressé pour prendre son vase qui était dans la table de nuit. Il

a beaucoup d'appétit, et mange avidement, ou se refuse à manger. Les mouvemens sont incohérens.

L'agitation se calme. La mémoire est altérée. Il s'occupe un peu de peinture. Il vend un tableau qu'il a fait antérieurement à un malade, et accepte en paiement des jetons qu'il prend pour des louis. Sur l'observation qu'on lui fait que ce sont des jetons, il reconnaît son erreur. — Il croit avoir fait acte de médecin dans l'hôpital. Il fait des accouchemens, il réduit des fractures. Il a remis la cuisse à sa femme hier. Il a fait, hier, un accouchement dont le résultat était une poche pleine de dents. Il y en avait plus de huit cents. De temps en temps, il laisse aller ses excrémens dans sa culotte. Il se corrige, par suite des reproches que lui fait le médecin. Il se livre à la masturbation. Il reconnaît sa faute, et promet de n'y plus retomber. Il ne témoigne plus le désir de sortir, ne s'occupe plus, ni de sa femme, ni de ses enfans, et paraît se trouver fort heureux. — Il est allé voir une femme atteinte de méningite, d'une gastrite; il lui a fait mettre quarante sangsues aux oreilles, autant à l'épigastre, et il va la saigner. Il va aller à Paris, recueillir une succession de 180,000 fr. Il demande combien coûte une chaise de poste à six chevaux. Il a été colonel sous l'ancien. Il est grand cordon de la Légion d'honneur.

Tout-à-coup, le malade, dont le cœur est hypertrophié, éprouve des étourdissemens, de la gêne dans la respiration. Développement rapide d'un hydrothorax, et mort.

Tête, 570. — 195. 152. 320. 340. 380. — 1387.
Encéphale, 1.435. — Cervelet, 0.250.

Épaississement avec opacité des membranes, dans les trois quarts antérieurs de la convexité des hémisphères. Ecchymoses sous-arachnoïdiennes; rougeur vive et pla-

quée des membranes ; adhérences disséminées enlevant de petites plaques floconneuses à la substance corticale qui est injectée et superficiellement ramollie. Décollement des membranes, dans plusieurs points du lobe antérieur droit. Hypérémie générale de l'encéphale. Épaississement des membranes cérébelleuses.

f. VII. 8. IX.

256.

Femme. 46. Mariée. Cabaretière.

Ivrognerie. 189 J. Congestion cérébrale.

Cinq ans avant l'entrée, abandonnée par son mari, elle en conçoit un vif chagrin et se livre à l'ivrognerie. Six mois avant l'entrée, elle est abandonnée par sa fille aînée, qui la fait renfermer à Bicêtre pour vol. Mélancolie. Ivrognerie. Affaiblissement, amaigrissement, embarras dans la marche, délire, idées de suicide. Depuis huit jours, loquacité, agitation, violences exercées sur sa fille. Idées de richesse : tout ce qu'elle voit est de l'or et lui appartient.

A l'entrée, agitation, incohérence. Difficultés pour prendre des alimens. Léger embarras de la parole. Impossibilité de la station. Évacuations involontaires. Diarrhée, puis symptômes de congestion cérébrale et mort. — Durée du séjour, neuf jours.

Encéphale, 1.261.

Ecchymoses sous-arachnoïdiennes multipliées. Injection pointillée, avec ramollissement superficiel, de plusieurs circonvolutions de la partie supérieure des lobes antérieurs, sans ramollissement, de beaucoup de points de la surface cérébrale. Coloration légèrement rosée de la couche corticale. Ecchymoses sous-arachnoïdiennes ; injection et ramollissement de la surface cérébelleuse, avec

adhérences à la pie-mère. Mollesse excessive de toute la substance du cervelet, s'étendant jusqu'à la protubérance. Hépérémie générale de l'encéphale.

I. III. VII.

257.

Femme. **25.** **Célibataire.**

— 281 J. Phtisie pulmonaire.

Depuis trois mois, les règles ont cessé. Recherche de la solitude et de l'obscurité. Appétit capricieux.

La malade est tourmentée par des douleurs, qu'elle rapporte à diverses parties du corps, et qu'elle attribue à des causes bizarres. Elle se croit atteinte de toutes sortes de maladies. Elle prétend qu'un os d'animal, qu'elle a trouvé, est un de ses os, et qu'il est sorti de son col. Elle se plaint sans cesse, n'est jamais contente de rien. Elle est paresseuse, nonchalante; elle se tient malproprement. Symptômes de catarrhe pulmonaire. Hémoptysie. Elle reçoit une visite de ses parens et les détermine à la reprendre.

Réintégrée après quatre mois, elle offre les symptômes suivans. Plaintes, gémissemens. Elle prétend qu'on veut la tuer, qu'on lui fait du mal. Refus d'alimens. Humeur brusque. Irritabilité extrême, accès de colère. Elle se plaint de tout le monde et de toutes choses; elle ne veut pas qu'on la touche, qu'on approche de son lit. Elle se plaint qu'on lui fait du mal, dès qu'on touche sa main, son genou, même son lit. Elle croit sentir l'odeur des fleurs, et elle prétend que l'interne en a dans son tablier. La parole est embarrassée, la station peu ferme; la physionomie est stupide; les yeux sont injectés.

Pendant la première période, point de symptômes de paralysie. Embonpoint.

Pendant la seconde période, les symptômes de paralysie

se manifestent et marchent rapidement. En même temps, la phtisie pulmonaire se prononce. Expectoration purulente, diarrhée, marasme. Avant la mort, perte complète de la connaissance.

Encéphale, 1.062.

Sinus gorgés de sang. Injection vive de la pie-mère. Arachnoïde épaissie le long de la faux. Ecchymoses sous-arachnoïdiennes, nombreuses, surtout dans les deux tiers antérieurs du cerveau. Injection pointillée de la couche corticale en plusieurs points; à la partie latérale des lobes moyens, sur trois circonvolutions, la pie-mère est décollée, la couche corticale ramollie, avec injection pointillée et avec plaques violacées dans son plan externe. Dans les autres points, la surface de la couche corticale est grisâtre, ferme, et se détache, à l'aide du manche du scalpel, en lamelles minces. La couche corticale a, dans son plan interne, une coloration rosée qui augmente d'intensité par le contact de l'air; la partie moyenne est jaunâtre; la partie la plus externe, gris de perle. Injection générale de la substance blanche, dont la consistance est normale. Injection de la membrane ventriculaire. La pie-mère du cervelet est vivement injectée, adhérente dans toute la région supérieure des deux lobes, jusqu'à la grande circonférence; en la détachant, on dépouille toute cette région d'une couche mince de substance corticale; dans la région inférieure, les adhérences sont moins générales, mais la pie-mère est ecchymosée, et la couche corticale superficiellement ramollie, avec injection pointillée. L'arachnoïde est épaissie au milieu de la région inférieure, dans l'étendue d'une pièce de cinquante centimes. Toute la substance grise du cervelet a une couleur lilas foncé.

1. III. VII. 8.

258.

Femme. 38. Célibataire. Mendiante.

— 300 J. Congestion cérébrale.

Affaiblissement des facultés intellectuelles. Incohérence dans les idées. Tristesse. Paroxysmes d'agitation. La malade déchire ses vêtemens. Évacuations involontaires. Embarras de la parole et de la progression, assez peu prononcé pour qu'on ait pu long-temps douter de l'existence de la paralysie. Diarrhée, marasme, congestion cérébrale, mort.

Encéphale, 1.046.

Sérosité sanguinolente dans la cavité arachnoïdienne. L'arachnoïde de la dure-mère a, dans plusieurs points, un aspect mat, et offre quelques ponctuations rougeâtres. Arachnoïde cérébrale, épaissie dans plusieurs points, notamment au niveau des scissures de Sylvius, partout très fragile. Pie-mère infiltrée de sérosité. La couche corticale ne s'enlève par plaques que dans un petit nombre de points, et encore ces plaques sont-elles très petites. Elle ne se détache pas avec facilité à l'aide du manche du scalpel. Les circonvolutions, surtout celles des lobes antérieurs, sont minces; les anfractuosités peu profondes. Les ventricules latéraux sont grands, remplis de sérosité. Injection générale du cerveau.

1. 8. IX. X. XVII. 22.

259.

Femme. 51. Mariée. Fermière.

Chagrins domestiques. 485 J. Entérite.

A l'entrée, agitation, loquacité, instabilité dans les idées. Cris. Insomnie. Turbulence extrême. On obtient d'abord un peu de calme et un peu de travail. Bientôt l'agitation augmente et devient excessive. Cris perpétuels.

La malade déchire ses vêtemens. Pendant plus de six mois, cet état d'agitation extrême se maintient sans relâche.

Trois mois avant la mort, l'agitation, qui avait un peu diminué depuis quelques jours, cesse tout-à-coup, et fait place à un engourdissement des membres et à une stupeur très prononcés. La malade se soutient avec peine, marche avec difficulté, et seulement quand on la presse de le faire. Elle ne répond pas. Elle balbutie quelques mots sans suite. Elle garde l'immobilité. Évacuations involontaires. Un mouvement fébrile se manifeste; la respiration s'embarrasse; la vessie se distend énormément; les urines ne coulent qu'au moyen du cathétérisme. Après quelques jours, les urines reprennent leur cours naturel; l'intelligence se relève un peu de son affaissement. La fièvre disparaît. Symptômes de maladie du cœur. Expectoration purulente abondante. Trois semaines avant la mort, agitation, loquacité, cris, injures, incohérence. La parole ne paraît pas embarrassée. La malade garde le lit depuis trois mois, et serait incapable de marcher. Marasme.

Encéphale, 1.450.

Couche corticale en avant, 1m 5.

Léger épaississement des membranes. Rougeur vive et injection de la pie-mère. Bulles d'air dans la pie-mère et dans les vaisseaux. Quelques adhérences en petit nombre à l'extrémité des lobes antérieurs, avec détachement de flocons de substance grise. Couche corticale des lobes antérieurs, pâle, molle et mince. Hypérémie considérable des deux substances.

1. 8. IX. X. 12.

260.

Femme. 31. Célibataire. Domestique.

— 865 J. Gastro-entérite chronique.

Faiblesse des facultés intellectuelles. Délire roulant sur-

surtout sur des idées religieuses. Paroxysmes d'agitation. Mélancolie, taciturnité. Séjour au lit. Léger embarras de la parole. Symptômes de gastro-entérite. Marasme. Escharres. Mort.

Pâleur remarquable de la substance cérébrale. Très léger épaississement des membranes. Vaisseaux vides de sang. La portion externe de la couche corticale se détache avec facilité de l'interne, à l'aide du manche du scalpel.

8. 12. 19.

261.

Femme. **42.** **Célibataire.**

— 1365 J. Marasme cérébral.

Abolition des facultés intellectuelles. La malade ne parle pas. Engourdissement de l'appareil locomoteur. Évacuations involontaires. Affection herpétique de la face. Plusieurs mois avant la mort, affaiblissement progressif; difficulté très grande pour faire manger la malade ; escharres larges et profondes. Marasme.

Encéphale, 1.078.

Membranes épaissies, adhérentes en quelques points. La substance corticale s'enlève par plaques dans ces points, à l'extrémité des lobes antérieurs, et le long du bord interne et supérieur des hémisphères. Consistance des deux substances diminuée. Anfractuosités larges, béantes, remplies de sérosité. Circonvolutions minces, surtout dans le tiers antérieur des hémisphères. Injection générale de la substance cérébrale. Ventricules dilatés, remplis de sérosité.

4. 8. IX. X. XVII 20.

262.

Femme. **42.** **Mariée.**

— 3650 J. Gastrite chronique.

Interdite il y a dix ans. Entrée à l'Asile il y sept ans.

Affaiblissement de l'intelligence, agitation fréquente, et souvent furieuse. La malade dérobe le linge qu'elle peut trouver; elle le roule autour de son corps, et ce n'est qu'avec peine qu'on parvient à le lui ôter. Depuis plusieurs mois elle gâtait presque constamment, lorsque, deux mois avant sa mort, d'une agitation habituelle très grave, cette malade passe à un état de stupeur profonde, avec immobilité et mutisme. Des symptômes de gastro-entérite se manifestent ; dépérissement rapide.

Encéphale, 1.312.

Injection de la pie-mère. La couche corticale s'enlève par plaques, avec les membranes, dans plusieurs régions, notamment à l'extrémité des lobes antérieurs, et à la partie supérieure des hémisphères. Cette couche est ramollie, injectée : la portion profonde est d'une couleur jaunâtre. La substance cérébrale est généralement injectée, et d'une consistance molle.

1. IX. X. 20.

RÉSUMÉ.

J'ai rapproché et réuni dans une catégorie distincte, sous le nom de folie passant à l'état paralytique, ces treize observations, qui, à la rigueur, auraient dû être classées dans l'une ou l'autre des catégories jusqu'ici examinées.

Je me suis assuré, au moyen de la comparaison des altérations et des symptômes, que l'introduction de chacune de ces observations dans la catégorie à laquelle elle appartient essentiellement, n'aurait apporté aucune modification dans les résultats généraux. Dès-lors, ces observations ont pu sans inconvénient être séparées de leurs analogues.

D'un autre côté, elles m'ont paru propres à faire saisir

le rapport qui doit se continuer, et qui se continue en effet, entre les altérations et les symptômes, pendant la période de transition qui amène la transformation de la folie simple en folie paralytique.

Un coup-d'œil jeté sur le tableau des altérations constatées, montre, d'abord, que ces altérations appartiennent aux trois catégories de la folie aiguë, de la folie chronique, et de la folie paralytique, de manière, toutefois, à ce que prédominent les altérations caractéristiques de la folie paralytique, et les altérations les plus intenses de la folie aiguë, qui, les unes et les autres, expriment un état inflammatoire.

Considérées en particulier, les observations donnent lieu aux rapprochemens suivans :

Dans l'obs. 255, la folie maniaque, avec idées dominantes de richesses et de grandeur, tend à l'état paralytique. Adhérences des membranes et ramollissement superficiel de la couche corticale.

Dans l'obs. 259, la folie maniaque passe à l'état chronique, et en même temps la folie paralytique paraît imminente. Adhérences des membranes, et ramollissement superficiel de la couche corticale.

Dans l'obs. 252, la folie maniaque passe à l'état chronique, et la parole a commencé à s'embarrasser. La couche corticale est ramollie dans les lobes antérieurs.

Dans les obs. 251, 253, 254, aux symptômes de la folie aiguë simple succèdent des symptômes analogues à ceux qui caractérisent la folie paralytique à son début et dans sa marche la plus aiguë ; on trouve, à la surface du cerveau, des altérations qui se rapportent à un état inflammatoire.

Dans l'obs. 250, la folie maniaque, avec idées de grandeur, se complique de paralysie évidente ; les mêmes altérations se prononcent davantage, et deviennent tout-à-fait caractéristiques.

Dans les obs. 258, 260, 261, les symptômes de paralysie sont peu prononcés ; les altérations de la couche corticale sont peu profondes. Les caractères de la folie chronique dominent dans les symptômes et dans les altérations.

Dans l'obs. 262, la folie chronique passe à l'état paralytique. Le ramollissement caractéristique de la couche corticale existe.

Dans les obs. 256 et 257, la paralysie survient consécutivement. La parole est légèrement embarrassée, la station est difficile ou impossible. Les altérations caractéristiques existent à la surface du cervelet, et la surface de plusieurs circonvolutions cérébrales est ramollie.

CHAPITRE III.

FOLIE ÉPILEPTIQUE.

Nombre des observations : Hommes, 14; Femmes, 3; deux sexes, 17.
Durée moyenne de la maladie : Hommes, 1441 jours; Femmes, 2437 j.
Age moyen des malades : Hommes, 39 ans ; Femmes, 40 ans.
Poids moyen de l'encéphale : Hommes, 1.461 ; Femmes, 1.148.

TABLEAU DES ALTÉRATIONS CÉRÉBRALES.

HOMMES.		FEMMES.		DEUX SEXES.	
1.	8.	2. XIV.	2.	1.	9.
8.	7.	1. III. 4. VII. 8. X. 12. XIII. 19. 22.	1.	8.	8.
III. IX. X.	4.			III. X.	5.
20. 22.	3.			2. IX.	4.
2. 4. V. VII. 12. 21.	2.			4. VII. 12. XIV. 20.	3.
XIII. XIV. XV. 18. 19.	1.			V. XIII. 19. 21.	2.
				18.	1.

263.

Homme. 31. Marié. Fabricant.

Ivrognerie. 5 J. Asphyxie dans accès épileptique.

Depuis deux ans, ivrognerie habituelle.

Il y a quatre jours, au milieu d'une discussion avec son père, relativement à des intérêts d'argent, il s'emporte avec fureur, et éprouve un violent accès d'épilepsie, que les parens assurent avoir été le premier. Depuis ce moment, hallucinations de la vue et de l'ouïe ; il voit des hommes apporter des lettres à sa femme ; il les entend lui parler. Agitation, incohérence. Parole embarrassée.

A son entrée à l'Asile, agitation excessive, violent accès d'épilepsie. Mort subite.

Encéphale, 1.740. — Cervelet, 0.180.

Ecchymoses sous-arachnoïdiennes, avec injection pointillée et ramollissement superficiel de la couche corticale. Hypérémie des membranes et de la substance blanche. Trois cuillerées de sérosité dans l'un des ventricules latéraux.

2. 4. VII.

264.

Homme. 32. Célibataire. Boulanger.

— 200 J. Asphyxie dans accès d'épilepsie.

Depuis long-temps, attaques d'épilepsie, suivies d'agitation furieuse. Dans les intervalles, faiblesse intellectuelle. Calme. Travail.

La veille de la mort, attaques très fréquentes dans le jour et dans la nuit. A quatre heures du matin, dyspnée; chaque mouvement qu'on imprime au malade est suivi d'une attaque. La connaissance se perd. La respiration s'embarrasse, les attaques se multiplient. Mort à dix heures du matin.

Encéphale, 1.140.

Distension et coloration bleuâtre des veines sous-jacentes à l'arachnoïde. Coloration lilas de la couche corticale. Ecchymoses sous-arachnoïdiennes, avec injection pointillée, et ramollissement très superficiel de quelques circonvolutions en arrière de la scissure de Sylvius. Substance blanche sablée de sang. L'olive du côté droit est plus saillante que celle du côté gauche; elle est comme bilobée dans sa longueur. Incisée, elle est ferme; la substance blanche, circonscrite par le corps festonné, est analogue par sa couleur et sa consistance au tissu fibreux. Point d'altération de la moëlle épinière.

III. 4. VII.

Induration d'une olive.

265.

Homme. 45. Marié. Papetier.

Cousin aliéné. 330 J. Accès épileptique.

Depuis plusieurs années, attaques d'épilepsie. Depuis un an, deux attaques d'aliénation mentale, dont la durée moyenne a été de sept semaines.

Il y a huit jours, à la suite d'une dispute, accès d'épilepsie, suivi d'agitation maniaque furieuse.

A l'entrée, agitation, loquacité, incohérence, insomnie. Il bouleverse son lit, il urine dans ses draps, il dit qu'il sait bien qu'il faut qu'il meure. Après deux jours, agitation moindre. Le malade se met à genoux dans le milieu de la cour, et reste long-temps ainsi. On obtient un peu de travail. Après peu de jours, calme, raison, docilité, travail. Accès épileptiques tous les mois, non suivis d'agitation.

Un mois avant la mort, les accès se multiplient, et sont suivis d'engourdissement, sans agitation ni délire.

Trois jours avant la mort, les accès se produisent à des intervalles tellement rapprochés, qu'à peine le malade recouvre un peu de connaissance pendant ces intervalles. La connaissance ne reparaît plus; les accès se succèdent presque sans intervalle, et le malade meurt dans le coma et l'asphyxie.

Encéphale, 1.505. — Cervelet, 0.203.

Léger épaississement des membranes à la convexité. Hypérémie considérable de la pie-mère. Coloration lilas de la couche corticale cérébrale. Substance blanche fortement sablée de sang. Une des circonvolutions de l'île de l'hémisphère gauche, contient dans son épaisseur un caillot de sang du volume d'une noisette. La cavité qui contient le caillot est creusée dans la substance blanche sensiblement indurée, et a pour parois en dehors la couche corticale, en dedans, le corps strié. La surface du cer-

velet est très molle ; les membranes adhèrent en plusieurs points à cette surface, dont elles entraînent une légère couche ; ces membranes sont très rouges. La substance blanche est sablée de sang. Il existe à la partie inférieure du canal rachidien, en dehors de la dure-mère, et en avant, un épanchement d'une cuillerée de sang qui tapisse d'une couche coagulée la partie antérieure du canal, dans toute l'étendue de la région lombaire. La dure-mère est, dans sa partie antérieure, fortement colorée en rouge, et comme imbibée de sang. La moëlle est saine. La pie-mère est médiocrement injectée.

1. III. 8.

Altérat. IX et X du cervelet.

266.

Homme. 30. Célibataire. Ouvrier.

— 365 J. Inconnue.

Depuis quinze mois, accès d'épilepsie. — Depuis un an, hallucinations, accès de fureur.

A l'entrée, accès d'épilepsie, suivis d'agitation et de délire maniaque. Sous l'influence de la térébenthine, les attaques se suspendent pendant un mois. Elles reparaissent avec plus de fréquence et autant d'intensité ; plusieurs attaques par jour, pendant plusieurs jours. Symptômes de colique néphrétique, avec vomissemens bilieux, qui n'interrompent pas les accès. L'intelligence ne paraît pas troublée. Ces symptômes se calment pendant une quinzaine de jours, pour reparaître avec la même intensité. Les accès épileptiques continuent à être très fréquens. Le malade est trouvé mort dans son lit, la face sur son oreiller.

Léger épaississement des membranes, le long de la faux. La substance grise a un reflet bleuâtre, et est peu

consistante. Les ventricules latéraux, grands, contiennent deux cuillerées de sérosité trouble. La membrane interne n'a plus son poli ni son éclat ordinaires ; elle est comme finement réticulée. Le septum lucidum est mou.

Rougeur vive de la substance corticale des reins.

8.

Mollesse du septum lucidum.

267.

Homme. 37. Marié. Cuisinier.

— 425 J. Congestion cérébrale.

A l'entrée, affaiblissement de l'intelligence. Évacuations involontaires. Après quelques mois, accès fréquens d'épilepsie. Abolition de l'intelligence. Engourdissement musculaire. Mutisme. Perte de la connaissance. Convulsions de la face. Dyspnée. Coma. Mort.

Encéphale, 1.360.

Ecchymoses sous-arachnoïdiennes multipliées. Injection considérable des vaisseaux de la pie-mère. Quelques adhérences à la partie latérale de l'hémisphère droit, avec décortication superficielle. Coloration lilas de la couche corticale, dans les deux tiers antérieurs des hémisphères. Surface cérébrale dure. Granulations ventriculaires. Adhérences des membranes à la surface du cervelet, avec ramollissement de la couche corticale superficielle. Hypérémie générale de l'encéphale.

I. III. V. IX. XIII. 21.

Altérat. IX et X du cervelet.

268.

Homme. 38. Célibataire.

— 575 J. Congestion cérébrale.

Accès d'épilepsie. Affaiblissement des facultés intellectuelles. Taciturnité. Évacuations involontaires. Mort subite.

Encéphale, 1.541.

Ossification de la faux. Épaississement et opacité de l'arachnoïde en un grand nombre de points. Injection et infiltration séreuse de la pie-mère. La substance corticale est ferme; sa lame externe se sépare, avec facilité, en plaques étendues dans plusieurs points, notamment au fond de plusieurs circonvolutions de la région moyenne et externe des hémisphères. Consistance de la substance blanche augmentée. Injection générale du cerveau.

1. 8. XV. 22.

Ossification de la faux.

269.

Homme. 52. Célibataire. Menuisier.

— 970 J. Asphyxie dans un accès.

Accès fréquens d'épilepsie. Peu de suite dans les discours. Le malade prétend qu'on veut lui faire du mal; que jamais il n'a frappé personne, qu'il est le plus doux des hommes; et cela parce qu'il a cherché à donner un soufflet au gardien qui lui retirait son bonnet. Après les accès, il a un peu d'agitation. Pendant les intervalles, l'intelligence est faible. Il y a de l'incohérence. Le malade devient doux et docile. Il aide quelquefois le gardien dans les travaux du ménage. Il meurt dans un accès.

Encéphale, 1.405.

Hypérémie médiocre de l'encéphale. Dans l'hémisphère gauche, la circonvolution qui se continue avec la corne d'Ammon est considérablement indurée dans toute son épaisseur, sans altération notable de couleur. Au pourtour du quatrième ventricule, les membranes adhèrent à la surface du cervelet, et entraînent, lorsqu'on cherche à les détacher, une couche mince de substance corticale.

1.

Indurat. part. d'une circonvol.; altér. IX et X du cervelet.

270.

Homme. **59.** **Marié.** **Boucher.**

Ivrognerie. 1215 J. Asphyxie dans accès.

Accès d'épilepsie, remontant à une époque ancienne. A la suite de ces accès, état maniaque. Deux fois il est amené à St.-Yon dans cet état, et en sort guéri du délire maniaque, après un séjour de plusieurs mois. Amené de nouveau, il se montre d'abord calme et raisonnable. Des accès d'épilepsie ont lieu, et à leur suite, agitation, loquacité, insomnie. Il croit que ses camarades de chambrée lui font des farces, qu'ils le font gonfler. Il se relève la nuit pour leur échapper. Il croit que tout cela se fait par sortilèges. Il est gai, jovial, moqueur. Les accès, qui ne se produisaient que tous les mois, se rapprochent. A l'activité succède l'engourdissement, à la gaîté l'apathie. L'intelligence s'affaiblit. Les accès se multiplient et se prolongent. L'intelligence s'oblitère. Des accès violens se manifestent et se continuent pendant six jours presque sans intermittence. La connaissance est perdue, la parole confuse, embarrassée, la respiration est gênée. Le malade meurt dans le coma et l'asphyxie.

Tête, 575. — 190. 150. 320. 330. 365. — 1355.
Encéphale, 1.480.

Épaississement médiocre des membranes. Quelques adhérences vers l'extrémité du lobe antérieur gauche, à la couche corticale qui est ramollie dans cette région. Amincissement de la couche corticale dans les lobes antérieurs; (1 mil. 5.) Adhérences des membranes à la surface du cervelet, qui se détache par flocons et en couches minces, dans toute l'étendue de la face inférieure, et surtout des deux côtés de l'échancrure antérieure. L'épaississement des méninges cérébelleuses est très sensible dans cette région. La substance blanche du cervelet, et

la substance grise de la face supérieure de cet organe, sont très dures. Dureté considérable de la protubérance, de la moëlle allongée, et comme fibreuse des corps olivaires. Granulations ventriculaires. Hypérémie générale médiocre de l'encéphale.

1. 8. IX. X. 19. 21.

Altérat. 8, IX et X du cervel. Indurat. du cervel., de la protub., de la moëlle allongée et des corps olivaires.

271.

Homme. 22. Célibataire.

— 1270 J. Congestion cérébrale.

A l'âge de 14 ans, accès d'épilepsie à la suite d'une frayeur, se reproduisant tous les deux mois.

Depuis l'entrée, accès violens d'épilepsie, se reproduisant pendant plusieurs jours de suite, et plusieurs fois par jour. A la suite des accès, agitation furieuse. Dans l'intervalle des accès, affaiblissement de l'intelligence. Evacuations involontaires. Mort subite pendant la nuit.

Encéphale, 1.375.

Ecchymoses sous-arachnoïdiennes. Ramollissement de toute l'épaisseur de la couche corticale, qui a une couleur rose. Induration de la couche corticale, avec coloration jaune rouille dans l'étendue de 15 millimètres de longueur sur 7 de largeur, à la face inférieure du lobe antérieur droit. Induration des cornes d'Ammon. Substance blanche très ferme, très élastique. Substance corticale du cervelet molle et de couleur lilas. Protubérance et moëlle allongée très fermes. Hypérémie de l'encéphale.

1. III. V. X. XIV.

Indurat. partielles du cerveau. Altérat. X, du cervelet. Induration de protubér. et de moëlle allongée.

272.

Homme. **40.** **Célibataire.**

— 1640 J. Hémorrhagie cérébrale.

Accès d'épilepsie. Hallucinations. Affaiblissement des facultés intellectuelles. De temps à autre, refus d'alimens par esprit de mortification, invincible pendant plusieurs jours. Quelque temps avant la mort, diarrhée. Il prend quelques boissons. La santé ne paraît pas notablement troublée. Le malade refuse de la nourriture. Le sixième jour à dater de ce refus d'alimens, le malade ne peut se lever; il ne répond à aucune question. Evacuations involontaires, insensibilité, immobilité, altération des traits, prostration extrême; mort le soir.

Encéphale, 1.455.

Cent cinquante grammes de sérosité sanguinolente dans la cavité arachnoïdienne. Infiltration sanguine de la pie-mère avec caillots à la partie supérieure des lobes antérieurs, entre les circonvolutions des deux faces externes des hémisphères, et au-dessus du mésolobe. A la partie supérieure de l'hémisphère du côté droit, il y a à la surface des circonvolutions, et entre les anfractuosités, dans l'étendue de trente millim., une couche mince de sang coagulé. Le sommet de la circonvolution qui correspond au centre de cet épanchement, offre, dans la substance corticale, et jusque dans la substance blanche à une profondeur de cinq millim., une infiltration sanguine avec ramollissement. Du côté gauche dans la région correspondante, existe une altération analogue, moins étendue en surface et en profondeur. La consistance du cerveau est généralement molle. La couche corticale tend à se séparer en deux plans, lorsqu'on enlève les membranes, qui pourtant ne sont point adhérentes. Soixante grammes de sérosité sanguinolente dans les ventricules.

273.

Homme. 34. Célibataire.

— 1700 J. Congestion cérébrale.

Accès d'épilepsie. Abolition des facultés intellectuelles. Accès fréquens de fureur. Evacuations involontaires. Stupidité croissante. Accès se multipliant. Taciturnité, méchanceté, colère. Dans les accès de colère, paroles sales et injurieuses, articulées avec difficulté. Dans les derniers temps, stupidité extrême, immobilité, station difficile, puis impossible ; perte d'appetit, diarrhée, accès épileptiques, mort.

Plaques cartilagineuses et osseuses développées en divers points de la dure-mère en dehors de cette membrane, et séparées de l'os par un mince feuillet celluleux. Epaississement et opacité considérables de l'arachnoïde. Infiltration considérable de la pie-mère. Hypertrophie de ses vaisseaux. Couche corticale pâle et molle à la surface, s'enlevant en quelques points par petites plaques, se détachant avec facilité à l'aide du manche du scalpel, et dénudant une surface d'un rouge assez foncé. Ces plaques et cette partie ramollie sont constituées par le plan le plus externe dont la trace se montre à la section verticale de toute la couche. Ventricules dilatés contenant cent grammes de sérosité. Injection générale du cerveau.

1. 8. X. 12. 22.

Plaq. cartilag. et oss. de la dure-mère.

274.

Homme. 35. Célibataire. Ouvrier.

— 2585 J. Congestion cérébrale.

Attaques d'épilepsie depuis l'enfance. Délire incohérent. Faiblesse des facultés intellectuelles. Embarras très prononcé dans la parole. Station assez ferme. Cinq jours

avant la mort, les accès épileptiques augmentent d'intensité, de durée et de fréquence. Dix attaques par jour. Dans les intervalles, assoupissement. Mort dans le coma.

Encéphale, 1.475.

Pie-mère injectée et infiltrée de sérosité. La pie-mère, quoique ses adhérences à la couche corticale soient légères, enlève, avec la plus grande facilité, de larges plaques de substance corticale, constituées par le plan externe, qui laisse à nu une surface mamelonnée, molle et saignante. Cette altération existe à un degré plus ou moins prononcé dans presque toute l'étendue des deux hémisphères. La substance blanche a une consistance très molle. Cette diminution de consistance est surtout très grande dans la substance blanche, qui forme les parois des ventricules latéraux, dans la voûte à trois piliers et la cloison. Vaisseaux de la substance blanche dilatés.

2. IX. X. 18. 22.

Mollesse de la voûte et de la cloison.

275.

Homme. 53. Célibataire. Rentier.

— 4440 J. Hémorrhagie cérébrale.

Accès d'épilepsie se reproduisant toutes les semaines. Faiblesse de l'intelligence. Tous les jours le malade répond au médecin : *ça ne va pas plus mal;* et cela même au sortir d'un violent accès. Il meurt subitement dans un accès.

Hypérémie générale de l'encéphale. Une petite quantité de sang épanché entre les anfractuosités de deux ou trois circonvolutions, au niveau de la région pariétale supérieure postérieure de l'hémisphère gauche. Au devant de cet épanchement, existe une excavation longitudinale remplie par du tissu cellulaire infiltré de sérosité et creusée à une petite profondeur, dans les circonvolutions qui bordent la scissure interlobaire, vers le sommet du cer-

veau. Épaississement des membranes. Mollesse des deux substances. Quelques adhérences des membranes à la couche corticale.

1. 8. IX. 20.

Transformation cellul. de circonvol.

276.

Homme. 35. Célibataire. Fabricant.

— 4466 J. Hématémèse.

Accès d'épilepsie. Intelligence très-bornée. Irascible, méchant. Il parle avec quelque peine. Il répète plusieurs fois de suite les mots qu'il prononce, et, quand il est en colère, ce sont les plus sales et les plus grossiers qu'il emploie, et qu'il accumule dans une courte phrase répétée plusieurs fois de suite d'un ton menaçant. Le malade est très-sale. Il gâte. Il mange gloutonnement. Il est pris tout-à-coup d'un vomissement de sang très-abondant, et il meurt.

Encéphale, 1.601.

Membranes légèrement épaissies dans toute la convexité du cerveau, et légèrement opaques sur les côtés. Les deux substances sont généralement molles. La substance corticale est pâle. L'hémisphère droit s'affaisse considérablement. Le ventricule de ce côté est considérablement dilaté, et la substance blanche qui le termine en arrière est tout-à-fait diffluente et d'une couleur blanche lactée.

L'extrémité des lobes antérieurs est comme tronquée, et se termine par une surface plane oblique. Les circonvolutions ont peu de profondeur. La partie inférieure des lobes antérieurs, qui repose sur les voûtes orbitaires, offre, de chaque côté, une dépression arrondie.

8. 12. 20.

Ramollissement part. de subst. blanche cérébr.

227.

Femme. **35.**

— 22 J. Gastro-entérite.

Accès fréquens d'épilepsie. Affaiblissement de l'intelligence. Évacuations involontaires. Symptômes de gastro-entérite. Les membres supérieurs sont légèrement contractés. Point de parole. Coloration du visage. Congestion cérébrale. Coma.

Encéphale, 1.077.

Léger épaisissement des membranes. Injection vive de la pie-mère. Dureté de la substance blanche. Mollesse de la substance grise. Hydropisie ventriculaire. Moëlle épinière saine.

2. 8. XIV. 19

228.

Femme. **39.** **Célibataire.**

— 2366 J. Pneumonie double.

Pendant les premiers temps de la maladie, congestions cérébrales, accès intermittens d'agitation maniaque. Embarras dans la parole. Pendant les deux dernières années, embarras de la parole, station peu solide. Accès d'épilepsie. Faiblesse intellectuelle. Calme.

Adhérences de la dure-mère au crâne vers la suture sagittale, tellement forte que le cerveau cède au moment où on veut enlever la calotte osseuse, et se déchire au niveau de la moëlle allongée. Point d'adhérences de la pie-mère à la couche corticale. La surface de la couche corticale est dure et s'enlève très facilement sous forme de plaques, à l'aide du manche du scalpel. La couche corticale est décolorée dans son épaisseur. A l'extrémité des lobes antérieurs, elle est ramollie. La substance blanche

du cerveau est dure. Dureté des deux substances dans le cervelet. Hypérémie de l'encéphale.

1. X. 12. XIII. XIV.

Dureté des deux subst. dans le cervelet.

279.

Femme. 47. Célibataire. Propriétaire.

— 4925 J. Meningite.

Malade depuis onze ans. Accès d'épilepsie. Abolition de l'intelligence. Elle gâte jour et nuit. Mouvemens convulsifs, stupeur, coma ; mort au bout de trois jours.

Encéphale, 1.219.

Ecchymoses sous-arachnoïdiennes multipliées, disséminées dans toute l'étendue des hémisphères. Coloration d'un rouge vif, avec injection pointillée et ramollissement superficiel de la couche corticale. Infiltration de la pie-mère. Coloration violacée de la couche corticale. Injection de la substance blanche.

2. III. 4. VII. 22.

Résumé.

Dans ces dix-sept observations, il y a eu association plus ou moins permanente de l'une des formes de la folie à l'épilepsie.

L'anatomie pathologique avait à chercher dans l'encéphale des altérations correspondantes aux deux élémens de l'état morbide composé.

En ce qui touche l'élément épilepsie, malgré tout le soin apporté dans les recherches, il a été impossible de trouver une altération qui, par la constance de son siége et la spécialité de sa nature, fût susceptible d'être considérée comme la condition pathogénique de l'épilepsie.

Dans quatre cas (obs. 263, 272, 277, 279), les altérations cérébrales existantes ne différaient en rien de celles qu'il est habituel de rencontrer dans les diverses formes de la folie, et il n'existait aucune altération des autres parties de l'axe cérébro-spinal.

Dans treize cas, diverses parties de l'encéphale offraient des altérations sensiblement différentes de celles qui peuvent être rapportées à la folie.

Dans dix cas, les altérations étaient simples et limitées à une seule des parties de l'encéphale; une fois, ossification de la faux du cerveau (obs. 268); une fois, plaques cartilagineuses et osseuses développées dans la dure-mère cérébrale (obs. 273); deux fois, ramollissement de la cloison et altération de la surface des ventricules latéraux du cerveau (obs. 266 et 274); une fois, transformation celluleuse partielle de circonvolutions cérébrales (obs. 275); une fois, ramollissement partiel de la substance blanche cérébrale (obs. 276); deux fois adhérences des méninges à la surface ramollie du cervelet (obs. 265 et 267); une fois, induration du cervelet (obs. 278); une fois, induration d'une olive (obs. 264).

Dans trois cas, les altérations étaient multiples et étendues à plusieurs des parties de l'encéphale.

Existaient simultanément les altérations suivantes: dans l'obs. 271, induration des deux cornes d'Ammon; ramollissement de la surface du cervelet; induration de la protubérance et de la moëlle allongée; dans l'obs. 270, adhérences des méninges à la surface ramollie du cervelet; induration de la substance blanche du cervelet; induration de la protubérance et de la moëlle allongée; dans l'obs. 269, induration partielle d'une circonvolution cérébrale; adhérence des méninges à la surface ramollie du cervelet.

En résumé, quant à la nature des altérations, se sont

rencontrés : deux fois, l'ossification de la dure-mère cérébrale ; une fois la transformation celluleuse d'une circonvolution ; huit fois le ramollissement de la substance nerveuse ; cinq fois l'induration de la substance nerveuse. — Quant au siége des altérations, il a été, deux fois dans la dure-mère ; quatre fois dans le cerveau seulement ; trois fois dans le cervelet seulement ; une fois dans la moëlle allongée seulement ; une fois dans le cerveau et le cervelet simultanément ; une fois dans le cervelet, la protubérance et la moëlle allongée ; une fois dans le cerveau, le cervelet, la protubérance et la moëlle allongée.

En ce qui touche l'élément folie, il a été facile de reconnaître une grande analogie de nature et de siége entre les altérations cérébrales constatées dans ces dix-sept observations, et les altérations cérébrales appartenant aux catégories de folie précédemment étudiées. D'après le tableau, les altérations prédominantes ont été celles de la folie aiguë et celles de la folie paralytique. Le plus souvent, en effet, ou la forme du trouble intellectuel a été celle qui caractérise la folie maniaque furieuse, comme dans les obs. 263, 264, 265, 266, 271, ou des symptômes de paralysie générale s'étaient consécutivement développés, comme dans les obs. 267, 270, 273, 274, 278.

Ainsi, les résultats antérieurement établis se trouvent généralement confirmés, même pour les cas où la folie n'est, dans un état morbide composé, qu'un élément secondaire et en quelque sorte accessoire.

LIVRE III.

FOLIE COMPLIQUÉE

DE MALADIES CÉRÉBRALES ACCIDENTELLES.

§ 1er. — *Folie compliquée de symptômes de méningite.*

280.

Homme.	**34.**	**Veuf.**
—	60 J.	Gastro-entérite.

Antécédens inconnus.

État fébrile. Symptômes de gastro-entérite. Délire général, incohérent. Agitation. Insomnie. Parole embarrassée. Évacuations involontaires. Développement d'escharres. Délire à voix basse. Le malade se trouve bien portant. Marasme rapide. Diarrhée. Langue sèche. Immobilité. Perte absolue de la connaissance. Mort.

Encéphale, 1.308.

Léger épaississement de l'arachnoïde dans les deux tiers antérieurs des hémisphères, plus considérable vers les scissures de Sylvius. Injection de la pie-mère, qui est infiltrée de sérosité. Substance cérébrale ferme, injectée. Circonvolutions des lobes antérieurs minces, petites. Ventricules grands. Plexus choroïdes vésiculeux; deux vésicules remplies d'un liquide laiteux. Traces de gastro-entérite.

1. 8. XVII.

281.

Femme.	**46.**	**Mariée.**	**Rentière.**
—	45 J.	Gastro-entérite.	

Grippe, entéro-colite mal soignée. Constitution forte,

grande activité. Depuis quelques semaines, conversation insolite, exprimant des idées de vanité; opinion non fondée de richesse, acquisition extravagante de meubles de luxe. Invasion du délire général avec agitation, huit jours avant l'entrée de la malade. Délire général, incohérent; agitation excessive. Tremblements convulsifs des membres; rétraction spasmodique des muscles; soubresaut des tendons.

Dès l'entrée de la malade, face colorée, yeux rouges, larmoyants; pouls fébrile. Symptômes de gastro-entérite aigüe. Mort le dixième jour.

Encephale, 1.281.

Léger épaississement des membranes cérébrales dans la région des scissures de Sylvius. Dans un grand nombre de points de la surface des hémisphères, injection vive de la pie-mère; injection pointillée de la couche corticale, déterminant par transparence, à la surface du cerveau revêtu de ses membranes, des plaques d'un rouge vif. Dans plusieurs de ces points, qui comprennent chacun la plus grande partie d'une circonvolution, la couche corticale la plus superficielle paraît très-légèrement ramollie. A la section, la couche corticale n'offre pas de rougeur. Hypérémie générale des membranes et de la substance cérébrale blanche.

2. 4. VII. 8.

282.

Femme. 40. Mariée. Jardinière.

— 53 J. Méningite.

Antécédens inconnus.

Faiblesse intellectuelle. Physionomie stupide. Evacuations involontaires. La malade cherche ses réponses, qui sont courtes, entrecoupées, mal articulées. Elle donne quelques renseignemens vagues sur elle-même. Agitation.

La bouche est tirée de temps en temps par un mouvement convulsif Difficultés pour prendre des alimens.

Trois semaines après l'entrée, embarras dans la parole, somnolence, coma. Déglutition difficile. Coloration de la face. Pouls petit. Extrémités froides. Puis agitation[1], délire incohérent, cris, un peu de rigidité dans les membres. L'embarras de la parole devient à peine appréciable. Des symptômes de congestion cérébrale se renouvellent. Somnolence. Demi-coma. Des escharres se développent au sacrum.

Encéphale, 1.187.

Léger épaississement des membranes. Ecchymoses sous-arachnoïdiennes, avec injection pointillée et ramollissement superficiel de la couche corticale. Coloration rosée de la couche corticale. Au niveau de plusieurs circonvolutions la pie-mère est décollée, d'un rouge vif; la surface corticale est ramollie, injectée. La surface du cervelet est très-molle; la couche corticale s'enlève en plusieurs points avec les membranes. Hypérémie générale de l'encéphale.

1. III VII. 8.

283.

Femme.	**33.**	**Mariée.**	**Ouvrière.**
Chagrins domestiques. Père mort aliéné. Sœur aliénée.		730 J.	Méningite.

Séparée de son mari depuis 14 ans, elle a eu avec lui, il y a six mois, une entrevue qui a été pour elle l'occasion d'un vif chagrin. Mélancolie profonde; la malade veut rester constamment couchée ou assise. Quelques réponses sensées.

A l'entrée, tristesse, engourdissement. La malade répond à peine et par monosyllabes aux questions qu'on lui adresse. Elle reste assise, la tête fléchie sur la poitrine. Refus d'aliments. Insomnie. Cris dans la nuit. Après quel-

ques jours, la malade mange plus facilement. De temps à autre la malade gâte. Persistance de l'engourdissement, de la taciturnité, de l'immobilité. La menstruation s'arrête. Mutisme. Perte de l'appétit. Amaigrissement. La malade ne peut plus se lever. — Deux jours avant la mort, perte de la connaissance, mouvemens convulsifs, coma.

Encéphale, 1.280.

Infiltration de la pie-mère. Injection vive de la pie-mère de l'hémisphère gauche. Pâleur de la couche corticale. Substance fibreuse d'un blanc mat. Pie-mère et arachnoïde du cervelet, au niveau de la grande fente supérieure, épaissies et comme infiltrées de substance albumineuse verdâtre formant là comme un bourrelet. Partie externe du corps rétiforme gauche légèrement ramollie et pointillée de sang noir. Un peu de pus dans la cavité arachnoïdienne, qui s'échappe avec la sérosité, au moment où l'on enlève l'encéphale.

2. 12. 22.

284.

Femme. 36. Célibataire. Domestique.

Une sœur aliénée. 1335 J. Méningite aiguë.

A son entrée, délire général, agitation maniaque pendant plusieurs mois. Depuis, affaiblissement des facultés, avec agitation intermittente, et accès fréquents de fureur. Douze jours avant la mort, état fébrile, agitation, délire, gêne de la respiration, perte de la parole, stupeur, coma. Mort.

Tête, — 182. 126. 307. 344. 343. — 1302.

Encéphale, 1.187.

A la base du crâne, dans la partie correspondant à la commissure des nerfs optiques, et à la protubérance annulaire, l'arachnoïde offre un épaississement et une opa-

cité notables, avec couleur jaunâtre, infiltration purulente de la pie-mère, et adhérence à la substance cérébrale. L'altération s'étend jusqu'aux scissures de Sylvius, et jusqu'aux lobes moyens, où il y a adhérence de la pie-mère avec la substance cérébrale, dans une petite étendue. Arachnoïde et pie-mère très fragiles, adhérant au cerveau dans un grand nombre de points, notamment à la convexité des hémisphères, le long de la grande scissure. La couche corticale suit la membrane dans les points où il y a adhérence, mais n'abandonne, à la traction, qu'une couche excessivement mince. Injection générale de la substance cérébrale, qui paraît diminuée dans sa consistance. Ventricules latéraux dilatés.

1. IX. 20.

285.

Femme. 62. Célibataire. Rentière.

— 198 J. Méningo-cérébrite.

Il y a trois ans, fièvre cérébrale. — Il y a six mois, insomnie, gaîté inusitée, idées de luxe, projets de constructions déraisonnables. — Il y a huit jours, insomnie, incohérence, agitation.

A l'entrée, état fébrile. Incohérence dans les idées. Parole rare. Pas de signes de connaissance. Impossibilité de la station. Mouvemens désordonnés des bras. Efforts pour quitter le lit. Pouls fréquent, langue sale, face colorée, constipation, refus des boissons. Aggravation graduelle des symptômes cérébraux. Coma, raideur des articulations, mort le dixième jour.

Encéphale, 1.230.

Les lobes antérieurs sont très étroits, comme déprimés; les lobes postérieurs font latéralement une saillie considérable. Soixante grammes de sérosité purulente et sangui-

nolente s'écoulent de la cavité arachnoïdienne. Une dépression de vingt-sept millimètres de long, sur neuf millimètres de large, existe à la partie moyenne de la région supérieure de l'hémisphère droit, tout près de la grande scissure interlobaire. L'arachnoïde qui recouvre la dure-mère, dans la partie correspondant à cette dépression, est teinte en rouge; un caillot mince adhère à sa surface, qui est légèrement rugueuse, et la dure-mère est dans ce point amincie. L'arachnoïde cérébrale, dans cette région surtout, mais aussi dans les deux tiers antérieurs de chaque hémisphère, est épaissie, rouge par transparence; les vaisseaux de la pie-mère sont gorgés de sang; de la sérosité est interposée entre les circonvolutions. Dans les deux tiers antérieurs des hémisphères, la surface cérébrale a une couleur un peu plus foncée, tirant sur le rouge. La couche corticale, coupée horizontalement par tranches minces, paraît comme sablée; coupée verticalement, elle offre des teintes rouge lilas, sur un fond jaune clair, teintes disposées ou par couches minces parallèles, près de la surface et près de la substance blanche, ou par plaques, intéressant toute l'épaisseur de la couche corticale. Le sang ruisselle à la section de la substance blanche, qui est ferme, ainsi que la corticale. La couleur lilas se retrouve uniformément répandue dans la substance grise des couches optiques et des corps striés. Ventricules vides. Cervelet sain.

1. III. V. 8.

Dans les six observations qui constituent ce premier groupe, à une époque peu distante de la mort, la manifestation de symptômes habituellement étrangers à la folie: état fébrile, mouvemens convulsifs, altération de la connaissance, est venue révéler une complication, et

signaler l'existence, ou d'un délire fébrile, ou d'une méningite.

Les altérations pathologiques, constatées dans l'encéphale après la mort, ont généralement confirmé, et le diagnostic porté pendant la vie, et la doctrine générale des maladies cérébrales. Ainsi, dans les obs. 283, 284 et 285, la méningite aiguë, bien caractérisée par les symptômes, se retrouve dans les altérations avec ses caractères anatomo-pathologiques.

Dans les obs. 281 et 282, les altérations cérébrales se rapprochent, par leur nature, de celles qui appartiennent à la folie paralytique commençante, et leur coïncidence avec des symptômes analogues à ceux de la méningite aiguë, confirme les vues précédemment exposées sur la nature pathologique de la folie paralytique.

Dans l'obs. 280, les altérations cérébrales sont peu prononcées ; le délire, lié à un état fébrile, rappelait celui qui accompagne les fièvres typhoïdes.

---

§ 2. — *Folie compliquée de formations pseudo-membraneuses dans la cavité arachnoïdienne.*

286.

Homme. 30. Célibataire. Militaire.

Perte d'une personne aimée. 150 J. Hémorrhagie de l'arachnoïde.

Petite taille. — Depuis deux mois, premiers symptômes d'aliénation mentale, à propos de la mort d'une jeune femme qu'il aimait. Tristesse, pleurs, incohérence.

A l'entrée, agitation excessive, loquacité, incohérence. Le malade brise, déchire. Cris, rires, mouvemens désordonnés. Insomnie. Hilarité habituelle. Cet état persiste sans amélioration pendant deux mois et demi. — Huit jours avant la mort, l'agitation diminue. L'incohérence persiste. Il est impossible de fixer l'attention du malade. Sommeil assez paisible. Embonpoint. — Le six décembre, à la visite, le malade a la tête fléchie; la physionomie est stupide, le malade paraît engourdi. Il ne parle pas. On n'obtient pour toute réponse que des sons confus et inarticulés. Cet état s'aggrave, et le malade meurt dans le coma, après quinze heures.

Encéphale, 1.100.

La cavité arachnoïdienne droite contient un demi-verre de sang liquide, qui s'échappe au moment où l'on incise la dure-mère. Des caillots recouvrent l'arachnoïde cérébrale, et tapissent l'arachnoïde pariétale dans la fosse sphénoïdale et au-dessus de la tente du cervelet. L'arachnoïde pariétale est recouverte d'une fausse membrane mince, résistante, adhérente; dans l'intervalle de l'arachnoïde et de cette membrane, existent de petites collections

de sang coagulé disséminées. L'arachnoïde pariétale a une couleur rouge vif par plaques uniformes, qui ne s'enlève pas par le lavage à l'eau froide. Ces altérations sont bornées aux régions sphénoïdale, temporale et occipitale supérieure du côté droit. L'arachnoïde cérébrale est parfaitement incolore; les membranes cérébrales sont saines. La couche corticale est indurée à sa surface, qui s'enlève avec le manche du scalpel sous forme de plaques minces. Les deux substances sont très notablement indurées, sans altération de couleur, et avec une légère hypérémie.

III. 4. XV.

287.

Femme. 58. Mariée. Fermière.

— 790 J. Entérite.

Il y a plusieurs années, à la suite d'une gastrite, affaiblissement de l'intelligence. Il y a deux ans, congestions cérébrales répétées. — Il y a deux mois, alternative de délire maniaque et de raison.

A l'entrée, agitation, incohérence. La malade pousse continuellement des cris perçans. Abolition de l'intelligence. Engourdissement. Symptômes d'entérite. Marasme.

Encéphale, 1.250. — Cervelet, 0.160.

Épanchement de sang au-dessus de la tente du cervelet. La dure-mère cranienne au-dessus de la tente du cervelet dans les régions occipitale, pariétales postérieures et latérales, et temporales postérieures, a une couleur rouge mêlée de noir. Elle est recouverte par un triple feuillet, se séparant facilement dans une étendue variable, sous la forme de membranes minces, transparentes, et contenant, dans leur épaisseur, en divers points, du sang liquide em-

prisonné dans des cellules intermédiaires. Les deux feuillets les plus voisins de la dure-mère sont moins faciles à séparer. Celui qui lui est contigu, lui adhère par un tissu lâche, filamenteux. Au-dessous de ces membranes, l'arachnoïde existe sans altération appréciable. Ecchymoses sous-arachnoïdiennes dans la région postérieure des hémisphères. Atrophie des circonvolutions dans les lobes antérieurs et dans les circonvolutions qui longent la grande scissure interlobaire. Anfractuosités larges, circonvolutions très minces. Infiltration de la pie-mère. Dilatation des ventricules. Dureté des deux substances cérébrales. Pâleur de la couche corticale.

V. 12. XV. XVII.

288.

Homme. 52. Marié. Pilote.

— 730 J. Marasme.

Il y a deux ans, perte de connaissance, perte de la parole, paralysie des extrémités inférieures.

Entré à l'Asile dix-huit mois avant la mort. — Délire général, incohérent. Hallucinations. Le malade se croit sur son bord. Difficulté extrême pour articuler quelques mots, station chancelante, progression difficile. La paralysie fait des progrès. Congestions cérébrales répétées. Les évacuations sont involontaires, la station devient impossible, le malade ne peut plus parler. La diarrhée s'établit. Pendant douze jours, le malade reste étendu immobile sur le dos, dans un état de demi-coma. La diarrhée continue et est sanguinolente, la figure est cadavérique ; le malade succombe à une lente agonie dans le coma.

Encéphale, 1.175. — Cervelet, 0.145.

Épaisseur considérable des os du crâne. Pseudo-membrane épaisse, qui se dédouble en deux portions réunies

par des adhérences celluleuses, qui adhère aux feuillets arachnoïdiens pariétal et cérébral par de légères brides celluleuses, et qui, dans un grand nombre de points, offre des ponctuations rouges. Une petite quantité de sérosité purulente dans la cavité arachnoïdienne. Épaississement, opacité et fragilité de l'arachnoïde cérébrale dans les trois quarts antérieurs des hémisphères. Infiltration séro-purulente de la pie-mère dans les régions correspondantes. Adhérence de la pie-mère à plusieurs parties de la couche corticale, dont le plan extérieur s'enlève par plaques. Dans les trois quarts antérieurs des hémisphères, la couche corticale a une couleur gris ardoise foncée, plus foncée dans la partie moyenne de l'hémisphère droit. Cette couleur intéresse toute l'épaisseur de la couche corticale, et tranche vivement avec la couleur rosée de la substance blanche. Le plan extérieur de la couche corticale s'enlève par plaques, avec une grande facilité. La substance grise intérieure n'offre la couleur gris ardoise que dans un très petit nombre de points, ceux qui se rapprochent davantage de la périphérie. Toutes ces parties altérées dans leur couleur, exhalent une odeur putride très prononcée. Le cervelet offre aussi, le long de quelques-uns de ses feuillets, une teinte grise ardoise. Ses membranes sont légèrement altérées.

8. IX. X.

289.

Homme. **62.**

— 221 J. Hémorrhagie arachnoïdienne.

Incarcéré depuis deux mois, sous la prévention de voies de fait envers sa femme. Insomnie, loquacité, manie du vol. Une attaque d'épilepsie.

A l'entrée, physionomie hébétée, réponses lentes, mo-

nosyllabiques, engourdissement musculaire. Après quelque temps, agitation furieuse, cris, actes de violence, insomnie. Évacuations involontaires. L'engourdissement musculaire augmente. La parole est embarrassée. L'agitation furieuse diminue. Des intervalles de calme s'établissent, pendant lesquels l'intelligence est abolie, et les mouvemens sont lents. La langue est tremblante. L'agitation cesse tout-à-fait. Le malade ne peut manger seul. Il gâte jour et nuit. Un jour, au moment de la visite, le malade tombe du banc sur lequel il est fixé par des liens, la tête portant sur le sol. Il est sans connaissance. La face est congestionnée; les paupières sont closes. Le pouls est fort, dur, lent. Mort après quelques minutes.

Encéphale, 1.405.

Un kyste membraneux occupe, de chaque côté, toute la région supérieure du cerveau, jusqu'à la base du crâne. Chaque kyste est distendu par une quantité considérable de sang noir et liquide, qui jaillit avec force au moment de l'ouverture du kyste. La quantité du sang contenue dans les deux kystes est de cinq cents grammes au moins. Chaque kyste est constitué par une fausse membrane qui double la dure-mère revêtue de son feuillet arachnoïdien, et se replie au pourtour de la base du cerveau, pour doubler l'arachnoïde cérébrale. Cette membrane mince, demi-transparente, adhère lâchement par des filamens celluleux au feuillet arachnoïdien de la dure-mère, et est assez résistante. Quelques brides celluleuses s'étendent au travers de la cavité kystoïde, de la portion qui double la dure-mère, à celle qui double l'arachnoïde cérébrale. Il n'y a pas d'adhérences entre la fausse membrane et l'arachnoïde cérébrale. Il n'y a pas de différences sensibles pour les formes et le degré d'organisation d'un côté à l'autre. Entre les parois du kyste et le feuillet arachnoïdien pariétal, existent des plaques de sang

coagulé condensé par couches à la manière de ce qui s'observe dans les tumeurs anévrismales. Ces plaques sont larges et épaisses de trois à quatre millimètres, au niveau du rebord inférieur du kyste gauche, en arrière et au-dessus du pourtour de la tente du cervelet. Des plaques plus petites, plus minces, sont irrégulièrement disséminées, dans le reste de l'étendue de la paroi externe du kyste. Au-dessous de la pseudo-membrane, et au-dessous de ces plaques, l'arachnoïde pariétale, bien que rugueuse et dépolie, existe manifestement, et peut être assez facilement détachée de la dure-mère. L'arachnoïde et la pie-mère cérébrales, sont comme desséchées et vides de sang. Les circonvolutions semblent affaissées et aplaties. A la base du cerveau, il n'y a aucune trace d'épanchement sanguin; la face supérieure de la tente du cervelet est aussi dans l'état naturel. On recherche avec soin une ouverture accidentelle, qui ait pu donner passage au sang épanché. On n'en peut trouver aucune. Les sinus sont intacts et contiennent du sang. La surface cérébrale est intacte. Des adhérences nombreuses de la pie-mère à la couche corticale, déterminent une décortication superficielle. Les circonvolutions offrent, en plusieurs points de leur bord libre, une coloration rouge uniforme, résultat évident d'une imbibition sanguine. La couche corticale est mince et pâle. La substance blanche est très molle. Granulations ventriculaires. Plusieurs épanchemens sanguins pisiformes, dans l'épaisseur de la protubérance cérébrale.

IX. X. 12. 21.

290.

Homme.	**52.**	**Meûnier.**
—	126 J.	Marasme cérébral.

Faiblesse de l'intelligence. Il croit avoir des entretiens avec l'Éternel. Il se croit Dieu; et pourtant il témoigne le

désir de retourner à son moulin. La parole est embarrassée. Calme.

La paralysie fait des progrès. La station est chancelante, la parole très embarrassée. Six semaines après l'entrée, symptômes de congestion cérébrale, perte de la connaissance, de la parole, coma; la déglutition est très difficile, la respiration est embarrassée, la mort paraît imminente. Des escharres se développent dans la région du sacrum. Cet état persiste pendant huit jours; après quoi une légère amélioration se fait remarquer. La parole redevient un peu intelligible. Le malade avale plus facilement. Le malade se trouve très bien. Il pousse de temps en temps des cris confus. Les escharres se limitent.

Quinze jours avant la mort, les symptômes s'aggravent. Difficulté de la déglutition. Sons inarticulés. Demi-coma. Marasme.

Dans chaque cavité arachnoïdienne, existe un kyste pseudo-membraneux, légèrement adhérent à l'arachnoïde pariétale, juxtaposé à l'arachnoïde cérébrale, occupant toute la convexité des hémisphères, constitué par des feuillets celluleux d'un rouge très foncé, infiltrés de sérosité sanguinolente, et renfermant, comme dans une poche, plusieurs cuillerées de sérosité sanguinolente. A la partie antérieure et interne de la fosse sphénoïdale droite, tumeur fongueuse, molle, granuleuse de la dure-mère, de la largeur d'une pièce de trente sous, saillante de cinq à six millimètres. Au-dessous d'elle, l'os est carié. La tumeur a déprimé le lobe moyen, dont la partie antérieure est comme tronquée; la couche corticale correspondant à cette dépression, est ramollie dans toute son épaisseur. Dans beaucoup de points, la surface corticale a acquis une couleur jaune de rouille qui s'efface en grande partie quand on essuie la surface, et qui est due à une sorte de dépôt demi-liquide, traces probables d'un épanchement

sanguin. Dans quelques points du bord interne supérieur des hémisphères, des lobes antérieurs et des lobes moyens, la pie-mère adhérente enlève des plaques de couche corticale. La couche corticale est généralement pâle; sa surface externe est ferme, légèrement chagrinée, et s'enlève assez facilement sous la forme de pellicule. La substance blanche est ferme. Point d'épaississement notable des membranes cérébrales. Légère hydropisie de la pie-mère et des ventricules. Cervelet sain.

IX. X. XIII.

291.

Homme. 50. Ancien militaire.

— 76 J. Entérite.

Venant de la prison. Antécédens inconnus.

Agitation excessive, loquacité, incohérence, cris, insomnie. Cet état continue sans interruption jusqu'à la mort. Seulement les forces ont abandonné le malade; il reste couché. Les évacuations sont involontaires. Symptômes d'entérite. Marasme. L'intelligence est affaiblie, l'incohérence complète; toutefois la mémoire n'est pas abolie. On parvient à apprendre, par le malade, qu'une maladie de l'articulation du coude, dont il est atteint, est le résultat d'un coup de feu, reçu autrefois au service.

Encéphale, 1.240.

La cavité arachnoïdienne contient une double pseudo-membrane, développée au contact de l'arachnoïde du cerveau et de la dure-mère. Celle qui adhère à l'arachnoïde de la dure-mère, est plus épaisse, et offre, dans son épaisseur en plusieurs points, des renflemens noirâtres; elle est généralement rouge. Celle qui adhère à l'arachnoïde cérébrale, est grise et translucide. Dans l'hémisphère gauche, les circonvolutions de l'île, qui s'unissent avec celles du

lobe antérieur, offrent, à leur surface, une couleur rouille ; la pie-mère est remplacée par plusieurs lames de tissu cellulaire condensé, de couleur rouille. Au-dessous il y a atrophie avec induration de la couche corticale et de la substance blanche de ces circonvolutions, qui sont amincies et déformées. Du côté opposé, hémisphère droit, dans la scissure de Sylvius ; une circonvolution du lobe sphénoïdal, offre une plaque jaune rouille, large comme une pièce de soixante-quinze centimes, où la couche corticale est remplacée par du tissu cellulaire condensé, recouvrant immédiatement la substance blanche. Hypérémie générale des deux substances. La couche corticale paraît atrophiée dans le lobe antérieur droit. En plusieurs points, à l'extrémité du lobe antérieur gauche, cette couche a deux millimètres d'épaisseur ; à droite, cette épaisseur est d'un millimètre et demi.

1. XVI.

292.

Homme.	**36.**	**Tailleur.**
—	150 J.	Marasme.

Abolition des facultés intellectuelles. Évacuations involontaires. Embarras de la parole. Marche vacillante. La paralysie fait des progrès. — Trois semaines avant la mort, refus des alimens, assoupissement, impossibilité de la station, perte de la parole, diminution notable de la sensibilité de la peau. Marasme. Mort.

Encéphale, 1.362.

Épanchement de sérosité dans la cavité arachnoïdienne. Pseudo-membrane développée à la surface de l'arachnoïde, adhérant au feuillet de la dure-mère, et recouvrant les parties supérieure et latérales des hémisphères. Épaississement de l'arachnoïde. Injection et infiltration séro-sanguinolente de la pie-mère. Consistance de la substance

blanche augmentée. Ventricules latéraux, contenant un demi-verre de sérosité. Dans la couche optique du côté droit, on trouve, au centre d'une induration qui a le volume d'une petite noisette, une cavité enkystée arrondie, pouvant loger un pois. Les artères de la base sont encroûtées de plaques cartilagineuses.

2. 8. XIV.

Un fait commun a motivé le rapprochement de ces sept observations ; c'est la présence de formations pseudo-membraneuses dans la cavité arachnoïdienne.

A cette complication tout accidentelle de la folie, se rattachent plusieurs questions sur lesquelles ces observations me paraissent propres à jeter quelque jour.

Cette complication doit être considérée comme assez rare, puisque, sur trois cent seize décès, elle n'a été rencontrée que sept fois, six fois chez les hommes, une fois chez une femme. Bien qu'elle soit plus fréquente dans la folie paralytique, elle ne lui appartient pas en propre. En effet, sur les sept observations, trois seulement appartiennent à la folie paralytique ; des quatre autres, trois doivent être rapportées à la folie maniaque, une à la folie chronique.

Le diagnostic de cette complication est fort difficile à porter. Dans aucune de ces observations, l'existence d'une pseudo-membrane arachnoïdienne n'a été, par moi, diagnostiquée avant la mort.

Dans l'obs. 286, la manifestation graduelle, chez un maniaque, de symptômes de compression cérébrale, entraînant rapidement la mort, m'a conduit à penser qu'il se formait dans l'appareil encéphalique de ce malade un épanchement. Mais rien, dans les symptômes, n'a pu me faire reconnaître, à priori, si la cause de la compression

était un épanchement séreux ou un épanchement sanguin, et si l'épanchement avait son siége dans la cavité arachnoïdienne ou dans les ventricules.

Dans l'obs. 289, la mort subite avec des symptômes d'apoplexie a bien pu être immédiatement rapportée à une hémorrhagie considérable; mais comment eût-il été possible de deviner que cette hémorrhagie s'était produite dans des kystes de l'arachnoïde, dont l'existence n'avait pas même été soupçonnée?

Dans l'obs. 288, l'abolition de la vie cérébrale, pendant douze jours, chez un fou paralytique, pouvait faire supposer une cause particulière de compression cérébrale. Mais combien de fois n'arrive-t-il pas qu'un état symptomatique analogue soit déterminé, dans cette espèce de folie, par une congestion sanguine, s'ajoutant aux altérations ordinaires de la couche corticale? Une simple hydropisie de l'arachnoïde ou de la pie-mère peut, au reste, donner lieu au même ensemble de phénomènes, comme il est arrivé dans les obs. 188 et 204.

Dans l'obs. 290, les symptômes qui ont probablement coïncidé avec l'invasion de la complication, n'ont rien offert qui pût absolument les faire distinguer de ceux qui accompagnent les congestions cérébrales périodiques de la folie paralytique.

Dans les obs. 291 et 292, l'état de l'intelligence et de la motilité semblait caractériser l'existence de la folie paralytique, et l'erreur de diagnostic fut commise.

Dans l'observation 287, sauf les cris perçans qui coïncident souvent avec les maladies inflammatoires des méninges, les symptômes ne différaient pas de ceux qui caractérisent la folie chronique simple, arrivée à l'état stupide.

Rien donc de plus facile que de méconnaître l'existence de cette complication de la folie, et surtout rien de plus facile que de la confondre avec la folie paralytique.

La nature pathologique de la complication ne laisse pas non plus que de présenter des doutes.

Dans six observations sur sept, les formations pseudo-membraneuses coexistaient avec des traces plus ou moins évidentes d'épanchement sanguin. Ces formations étaient-elles de simples transformations de sang préalablement épanché, ou bien des produits secrétoires de la surface arachnoïdienne? Et, dans ce dernier cas, la sécrétion avait-elle précédé ou suivi l'hémorrhagie? Questions controversées, habilement discutées, à propos de faits analogues, par MM. Calmeil et Baillarger, et de solution, à mon avis, fort difficile. En effet, si l'on doit admettre que des épanchements sanguins puissent se transformer partiellement en productions membraniformes, sous l'influence du mouvement et de l'absorption, et qu'ainsi ils puissent non-seulement préexister aux formations membraneuses, mais encore leur fournir la matière de leur développement, comme il semble que cela a dû avoir lieu dans l'observation 286; s'il est vrai que des productions membraneuses puissent se former consécutivement autour du sang épanché, au moyen d'une exhalation provoquée par la présence du sang au contact d'une surface secrétoire, comme on peut l'admettre pour les observations 290 et 291; il est encore plus certain que des formations membraneuses peuvent exister indépendamment de tout épanchement sanguin, comme le prouve l'observation 292, et qu'elles peuvent même devenir le siége d'épanchemens sanguins consécutifs, comme le démontrent les observations 287 et 289.

L'obs. 289, à propos de laquelle le hasard a permis que je fusse témoin de l'attaque d'apoplexie foudroyante qui a tué le malade sous mes yeux et en quelques minutes, est un exemple remarquable d'hémorrhagie se produisant dans des kystes arachnoïdiens préexistans.

Dans les obs. 286, 287, 288 et 289, l'hémorrhagie,

qu'elle ait été primitive, concomitante ou consécutive par rapport à la formation membraneuse, s'est produite par exhalation, et il a été impossible de trouver une autre voie par où le sang ait pu se faire jour.

Dans l'obs. 290, le sang avait dû être versé dans la cavité arachnoïdienne par la portion fongueuse de la dure-mère, qui recouvrait la carie du corps du sphénoïde. Dans l'observation 291, des traces d'épanchement sanguin ancien existaient à la surface des circonvolutions, au bord de la scissure de Sylvius, et le sang avait pu, de là, s'épancher dans la cavité arachnoïdienne.

Dans aucune des observations le siége des pseudo-membranes et des épanchemens sanguins n'a pu être l'objet d'un doute ; bien que des adhérences, plus ou moins intimes, unissent les pseudo-membranes à la surface de la dure-mère, et eussent pu quelquefois faire croire à un décollement de l'arachnoïde pariétale, constamment l'arachnoïde a été retrouvée saine et adhérente à la dure-mère, au-dessous de ces pseudo-membranes.

Les pseudo-membranes de la cavité arachnoïdienne ne me paraissent pas pouvoir être considérées comme l'expression d'un état pathologique primitivement identique pour tous les cas.

L'hémorrhagie par exhalation ou par extravasation et la sécrétion plastique de l'arachnoïde enflammée, sont les deux états morbides auxquels la formation de ces produits doit être rapportée, soit que l'une d'elles engendre isolement une de ces pseudo-membranes, dont la simplicité de structure semble révéler la simplicité d'origine, soit que toutes deux se combinent et s'associent, à des époques diverses, pour donner naissance à ces pseudo-membranes complexes, à propos desquelles il est le plus souvent impossible de déterminer lequel des deux élémens générateurs a pris l'initiative.

L'analogie, que les formations pseudo-membraneuses d'origine diverse présentent quant à leur siége, leur forme et leur structure, me paraît due à ce que, pour tous les cas, le produit morbide épanché dans la cavité arachnoïdienne, sang ou suc plastique, fort analogue déjà sous le point de vue de la composition chimique, s'y modifie et s'y transforme par l'influence combinée de causes semblables, la configuration de l'espace contenant, les mouvemens alternatifs d'abaissement et d'élévation du cerveau, et l'absorption.

---

§ 3. — *Folie compliquée d'hémorrhagie cérébrale.*

293.

Femme. 62. Célibataire. Domestique.

Perte d'argent. 1010 J. Hémorrhagie cérébrale.

Domestique depuis long-temps chez un maître qui tombe malade et meurt, elle espérait recevoir une certaine somme d'argent pour prix de ses soins. Déçue dans son espoir, elle devient triste, recherche les lieux isolés. Son intelligence paraît s'affaiblir. Elle court dans la campagne. Incohérence.

A l'entrée, calme, docile, elle est peu intelligente. Elle se croit reine de France. Elle a été nommée reine de France par deux personnes, dont l'une est son curé. Depuis ce temps, elle n'est pas plus heureuse. Sommeil, appétit. Elle s'agite, elle va et vient sans but, sans motif, elle tourmente les malades, elle pleure. Elle a un monsieur qui est son mari. Elle dort peu la nuit, parce qu'elle pense à son mari. Elle a de l'argent partout. Elle a peut-être plus de dix millions, peut-être plus de trente millions à manger. Elle gâte de temps en temps. — Elle se trouve belle : «Impossible, dit-elle, de trouver une femme mieux composée que moi. J'ai pourtant cinquante-six ans.» Et elle se rengorge, et elle marche avec prétention. Elle veut qu'on l'appelle mademoiselle Persil. L'agitation devient plus fréquente. — Perte subite de la connaissance. Hémiplégie gauche. Retour incomplet à la connaissance. Légère contracture dans le bras, et rigidité dans l'extrémité inférieure du côté gauche. La malade ne peut émettre que des sons inarticulés. Le troisième jour, la contracture a cessé. Paralysie du mouvement seulement dans le côté gauche, plus prononcée dans le bras. La malade répond

quelques mots à demi-articulés, dont on peut deviner le sens. Coma, mort le quatrième jour.

Encéphale, 1.300.

Distension des veines par du sang noir liquide. Léger épaississement des membranes. Aspect blanc nacré et induration de la surface cérébrale. Induration des deux substances. Pâleur de la couche corticale. — Hémisphère droit : dans l'épaisseur du corps strié, et jusqu'au niveau de la couche optique, existe une excavation remplie par un caillot de sang, du volume d'une noix. Le noyau du caillot a une consistance ferme, une couleur rouge de rouille à sa surface. Du sang liquide existe entre ce noyau et les parois de la cavité. Les parois de la cavité sont floconneuses, molles ; le tissu cérébral est mêlé au sang, et a trois millimètres de profondeur ; ce tissu est imbibé de sang et a une couleur violette foncée. La cavité est creusée dans le corps strié, contourne en avant, sur les côtés et en arrière la couche optique ; elle n'est séparée, en arrière, de la cavité ventriculaire, que par une mince et molle cloison dans l'étendue d'une pièce d'un franc. Les irradiations fibreuses latérales et postérieures, sont plus altérées que les antérieures. — Hémisphère gauche : dans l'épaisseur de la couche optique, existe une cavité enkystée, revêtue d'une membrane celluleuse, baignée de sérosité, sans induration notable des parois. Cette cavité pourrait loger un gros haricot.

8. 12. XV.

294.

Femme. 52. Mariée. Marchande.

— 2190 J. Hémorrhagie cérébrale avec ramollissement.

Délire général. Loquacité, vociférations. Depuis six ans, agitation continuelle, fureur fréquente. — Neuf jours avant la mort, trouvée étendue le matin sur le parquet de

sa chambre, elle offre une hémiplégie du côté gauche avec contracture du bras. Perte de la sensibilité et du mouvement. Délire, fièvre, vomissemens, coma, mort.

Encéphale, 1.269.

Végétation pisiforme, fibro-cartilagineuse de la dure-mère. Adhérence de la pie-mère en un seul point peu étendu de la couche corticale de l'hémisphère droit, vers son bord interne supérieur. Les circonvolutions des lobes antérieurs sont légèrement atrophiées. Dans la portion externe et supérieure de la couche optique droite, et dans la portion contiguë du corps strié, existe un vaste épanchement de sang caillé de la grosseur d'un œuf de poule. Les parois de la cavité sont sensiblement ramollies à une profondeur de plusieurs millimètres, surtout en dehors et en haut. La substance cérébrale est là diffluente et a une couleur jaune rougeâtre. Vers la circonférence du lobe droit du cervelet, il existe, entre la substance corticale et les membranes, une petite quantité de sang épanché.

IX. XVII.

295.

Homme.	**64.**	**Marié.**	**Bedeau.**
—	10,950 J.	Hémorrhagie cérébrale.	

Faiblesse de l'intelligence. Calme, docilité, politesse, propreté recherchée.

Le 12 avril 1836, chute avec perte de connaissance. Contracture du bras droit, qui disparaît peu à peu. Coma. — Le 19, diminution de la sensibilité du côté gauche. Contracture du bras gauche; les trois doigts du côté interne de la main sont fortement fléchis. Faiblesse de la jambe gauche. Bouche tirée à droite. Paupière gauche tombante. Évacuations involontaires. — Le 29, la contracture s'étend à la jambe gauche; elle diminue dans le

bras. Inflammation et suppuration de la conjonctive gauche. Retour incomplet à la connaissance. Embarras très grand dans la parole. Difficulté dans la déglutition. — Mai. Des escharres se développent au sacrum et au dos. — Juin. La rigidité des membres a disparu, ils sont paralysés. Le malade peut articuler quelques mots. Marasme. — 1er Juillet, mort.

Encéphale, 1.218.

Substance grise très pâle. Anémie générale de l'encéphale. Ventricules légèrement dilatés. Dans la couche optique du côté droit, existe une cavité qui s'étend jusque dans le pédoncule, qui est tapissée par une membrane, et qui contient un caillot de couleur rouille, du volume d'une grosse amande. La paroi supérieure de cette cavité a l'épaisseur de deux millimètres, est légèrement ramollie et d'un blanc jaunâtre.

Encroûtement cartilagineux des artères cérébrales.

11. 12.

296.

Femme.	48.	Mariée.	Marchande.
Perte d'une fille. Nièce aliénée.		158 J.	Hémorrhagie cérébrale.

Il y a cinq mois, à la suite de la mort de sa fille, perte de la raison. Agitation; elle accuse son mari d'infidélité; elle cherche à le frapper. Insomnie.

A l'entrée, agitation excessive, cris confus, actes de violence. Refus d'alimens. La malade reste couchée. On ne peut en obtenir de réponse. Après un bain d'affusion à 24 degrés, elle se calme, peut se soutenir, et rester assise; toutefois, elle reste engourdie et ne donne aucun signe d'intelligence. L'agitation recommence; mouvemens convulsifs épileptiformes; engourdissement, impossibilité de se soutenir, point de parole. Après un bain d'affusion, l'engourdissement augmente. Coma, convulsions

générales. Mort dans le coma et les convulsions, trente-six heures après le dernier bain.

Encéphale, 1.320.

Les veines cérébrales supérieures sont énormément distendues jusqu'à leurs racines; sur les côtés, en avant et en arrière, elles contiennent des caillots fermes de sang noir, qui remplissent leurs cavités et qui se continuent dans le sinus longitudinal, lui-même rempli d'un caillot ferme qui occupe et distend toute sa capacité. Au-dessous des principaux troncs veineux, vers leurs racines et des deux côtés, dans la région frontale supérieure, dans la région occipitale supérieure, la surface du cerveau offre de larges taches circulaires, d'une couleur rouge livide. Les membranes adhérent en beaucoup de points à la surface de la couche corticale, qui s'enlève par plaques, et qui est ramollie. Dans les points correspondant aux taches livides, la couche corticale ramollie et adhérente est criblée d'une multitude de petits épanchemens sanguins qui, par leur réunion, déterminent la coloration rouge noir plus ou moins foncée. Dans l'altération la plus postérieure de l'hémisphère gauche, les épanchemens varient, pour leur volume, entre celui d'une pointe d'épingle et celui d'un pois. Dans la circonvolution de cette région, qui est le plus altérée, la substance blanche offre une série de petits épanchemens, disposée en arcade au-dessous de la couche corticale. A la partie supérieure du lobe postérieur droit, trois ou quatre sinuosités des circonvolutions sont comprises dans l'altération. La pie-mère est infiltrée de sang. La couche corticale a une couleur rouge foncé marbrée de ponctuations noires. Au-dessous de cette surface existent : 1° dans l'épaisseur de la couche corticale, une grande quantité de petits épanchemens, et quelques-uns plus considérables qui se prolongent dans la substance blanche; 2° dans la substance blanche, plusieurs épanchemens va-

riant en volume, entre celui d'un gros pois et celui d'une aveline. L'un de ces épanchemens communique avec la cavité ventriculaire latérale gauche, qui contient du sang caillé dans sa partie postérieure.

IX. X.

297.

Femme. 70. Célibataire.

— 7665 J. Méningite aiguë.

Depuis onze ans, cette malade éprouve chaque année un ou deux accès de manie. Dans les intervalles, elle est calme, raisonnable, elle travaille ; son intelligence est peu développée. Elle éprouve, dans l'avant-bras et la main du côté droit, des mouvemens convulsifs qui remontent à une époque indéterminée. — Trois mois avant sa mort, elle éprouve un accès d'agitation maniaque, qui se continue pendant quinze jours. A cette agitation, succède un calme qui, contre l'usage, prend le caractère de la stupeur et de l'imbécillité. — Dix-sept jours avant sa mort, l'agitation reparaît, et en même temps la langue s'embarrasse, les jambes s'affaiblissent. Vociférations, loquacité ; rougeur de la face, fixité ou mouvemens convulsifs des yeux. Agitation convulsive des membres. Évacuations involontaires. Soif, pouls fébrile, langue sèche tendant à s'encroûter. Parole de plus en plus embarrassée. Coma. Mort.

Tête, — 195. 147. 328. 346. 362. — 1378.

Encéphale, 1.156.

Épaississement et opacité des membranes dans toute leur étendue. Rougeur générale très vive de l'arachnoïde et de la pie-mère, dont les vaisseaux sont considérablement injectés. Couche corticale d'un rose vif ; la portion externe ramollie s'enlève avec facilité, et laisse voir une rougeur vive de la partie moyenne. A l'extrémité postérieure de l'hémisphère droit, et sur sa face supérieure, existe une dépression correspondant à une circonvolution

atrophiée, ramollie, de couleur rouille, et offrant comme la trace d'un épanchement sanguin déjà ancien. Dans la couche optique droite, existe un petit kyste à parois membraneuses, pouvant loger un pois. Dans la couche optique gauche, existe un kyste à parois membraneuses, pouvant loger un haricot. Substance blanche généralement injectée, ferme.

III. 4. 8. XIV.

298.

Femme. **74.** **Mariée.**

— 2112 J. Congestion cérébrale.

Affaiblissement de l'intelligence. Évacuations involontaires. Engourdissement des membres inférieurs. Difficulté de la station. Symptômes de congestion cérébrale, promptement suivis de mort.

Encéphale, 1.220.

Épaississement avec opacité des membranes cérébrales. Hypérémie de la pie-mère. Induration sous forme de pellicule de la surface corticale. Décoloration de la couche corticale. Dureté de la substance blanche, qui est jaunâtre. Dans la substance blanche de l'hémisphère droit, en dehors du corps strié, existent plusieurs kystes anciens, dont l'un est borné par la membrane ventriculaire épaissie et indurée. Entre les kystes, la substance blanche est ramollie. Vaisseaux encroûtés dans plusieurs points, à la base et dans les anfractuosités.

Les lobes antérieurs sont courts, leur extrémité antérieure est comme tronquée. A leur face inférieure existe, en dehors, de chaque côté, une dépression en plan incliné, et dans leur intervalle une saillie longitudinale se terminant en pointe en avant et constituée par les circonvolutions sur lesquelles s'appuient les nerfs olfactifs. Atrophie des circonvolutions.

2. 8. 12. XIII. XIV. XVII.

299.

Femme. 65. Célibataire. Marchande.

— 5290 J. Maladie du cœur.

Amenée de Bicêtre, où elle était depuis 1822.

Faiblesse intellectuelle. Hallucinations. Elle croit qu'on la frappe; elle dit qu'on la tue. Agitation assez fréquente. — En juin 1839, symptômes de congestion cérébrale; la parole reste un peu embarrassée, la marche est un peu pénible et vacillante. En septembre, nouvelle congestion. Perte de la connaissance, de la parole, gêne de la respiration. Après quelques jours, retour de la connaissance. La parole est embarrassée. Les membres du côté gauche sont affaiblis, surtout le bras. L'intelligence est très affaiblie. Peu de paroles. Peu d'idées. Incohérence. Symptômes de maladie du cœur. Marasme.

Tête, 522. — 178. 135. 270. 320. 320. — 1223.
Encéphale, 1.135.

Circonvol. antér., 6^m. Épaisseur, couche corticale, P. 2^m à 2^m 5. Longueur du lobe antér., 41^m

Léger épaississement des membranes. Altération des vaisseaux à la base et dans les anfractuosités. Plusieurs kystes du volume d'un grain de chenevis, disséminés dans la substance blanche de l'hémisphère droit, en avant, en dehors et au-dessus des corps striés. Un kyste du volume d'un pois, dans la substance blanche du lobe antérieur. Un kyste de même volume, à la surface du corps strié au-dessous de la membrane ventriculaire. Dans l'hémisphère gauche, la partie externe du corps strié contient un kyste qui pourrait loger une petite noix, qui est revêtu d'une membrane dont les vaisseaux sont visibles. Cette membrane a une couleur rouille, et est appliquée en dedans sur la substance grise du corps strié, en dehors sur la substance blanche. Les deux substances au-dessous de

cette membrane, ont une couleur jaunâtre, et une consistance dure dans l'épaisseur d'un millimètre.

8.

300.

Homme. 45. Célibataire. Toilier.

— 4225 J. Insolation.

Idées de grandeur. Il se croit Louis XVII. Il croit que son père a été geôlier de Marie-Antoinette au Temple, et s'en est fait aimer, et qu'il est le fruit de leur union. Travail. Accès d'agitation furieuse de courte durée. — Souvent il arrive que, pendant la nuit, le malade pousse des cris affreux, et l'agitation qu'il éprouve se prolonge pendant un jour ou deux. Pendant ces accès, la face est fortement colorée. Le malade écrit sur les murailles des obscénités. Menacé de punition, il s'en abstient désormais. Il paraît avoir renoncé à ses idées de grandeur. Les accès de fureur se reproduisent à des intervalles éloignés, pendant plusieurs années, s'accompagnent de congestion sanguine vers la tête, et ne sont pas suivis de paralysie. Pendant les accès, il jure, il se frappe, il brise tout ce qu'il trouve sous sa main. Le plus souvent il brise des carreaux avec ses mains, qu'il coupe et qu'il ensanglante. Interrogé sur les motifs de ces emportemens qui souvent se calment instantanément, il répond : «J'ai été pris de mécontentement. Je ne sais pas pourquoi. Ce sont des mouvemens involontaires. Il faut que je frappe, parce que la vivacité m'y porte ; je ne peux résister au mouvement. Je ne sais pas qui me commande. Tout ce que je sens, c'est une espèce d'impatience dont je ne suis pas le maître. — Mais pourquoi frapper dans des carreaux au risque de vous blesser ? — Je n'ai pas regardé tout cela ; il me fallait exhaler mon mécontentement. Je frappais partout sans réflexion. »

D'autres fois il répond : « C'est malgré moi que je fais cela. Je ne peux pas vous donner d'autres preuves. Vous pouvez me punir malgré cela. Mais c'est l'exaspération qui me pousse, qui me fait faire cela malgré moi. »

Interpellé de nouveau sur la cause de ses accès de fureur, quelques jours après qu'ils ont complètement disparu, il répond : « C'est un mystère pour moi. J'ai senti un malaise intérieur que je ne puis définir. Tout ce que je puis vous dire, c'est que, si la mort en dépendait, je n'agirais pas autrement. Ce qui me pousse à casser, à briser, est plus fort que moi. Après je pleurerais volontiers. »

Quelques mois avant la mort, des congestions cérébrales sans agitation furieuse, et avec perte momentanée de la connaissance, se succèdent à des intervalles rapprochés. L'intelligence s'affaiblit. La station devient difficile, la marche s'embarrasse. Les évacuations sont involontaires. La parole est légèrement embarrassée. Le malade n'éprouve plus d'accès de colère. Il est habituellement engourdi. L'intelligence s'affaisse de plus en plus. Après être resté long-temps exposé au soleil, il meurt subitement.

Encéphale, 1.520.

Léger épaississement des membranes qui sont transparentes. Les artères de la base et des anfractuosités sont parsemées, dans toute leur longueur, d'une multitude de plaques cartilagineuses. La surface corticale est pâle, et a un reflet jaunâtre. La couche corticale est pâle dans toute son épaisseur. Les deux substances, dans le cerveau et le cervelet, sont considérablement indurées. Dans la substance blanche de l'hémisphère droit, existent cinq cavités tapissées d'une membrane celluleuse, remplies de sérosité rousse, de capacité à loger un gros pois. Une de ces cavités existe au milieu de la substance blanche du lobe antérieur ; les quatre autres sont disséminées dans la substance blanche du reste de l'hémisphère, au-dessus

du ventricule latéral, et à une égale distance de ce ventricule et de la surface externe. Le corps strié de ce côté est criblé de petites cavités analogues pouvant loger un grain de millet, de chenevis, un pois. Dans la substance blanche de l'hémisphère gauche, existent aussi plusieurs cavités enkystées et remplies de sérosité. De plus, la partie antérieure du corps strié gauche est creusée d'une cavité enkystée qui pourrait loger une grosse noix, qui est tapissée par du tissu cellulaire, traversée par des brides celluleuses et remplie de sérosité rousse. Les parois cérébrales de cette cavité sont molles et floconneuses, dans une portion de son pourtour, lisses et fermes dans une autre portion.

8. 12. XV.

L'hémorrhagie de la substance cérébrale est une complication assez rare de la folie. Si l'on ajoute aux huit cas qui ont été séparés de la masse des observations pour former un groupe spécial, les cas qui, par diverses considérations, ont été laissés dans les autres catégories, c'est-à-dire les observations 134, 147, 157, 196, 227, 249, 265, 272, 275 et 292, on trouve que le nombre total des cas d'hémorrhagie cérébrale, s'est élevé à dix-huit sur trois cent seize observations de folie, à neuf sur cent quatre-vingts hommes, et à neuf sur cent trente-six femmes. Elle s'est rencontrée dans la folie aiguë une fois, dans la folie chronique dix fois, dans la folie paralytique quatre fois, dans la folie épileptique trois fois. L'épanchement hémorrhagique a été unique six fois, et multiple douze fois. Le siége de la lésion a été quatre fois dans la substance blanche, quatre fois dans la couche optique, une fois dans le corps strié, trois fois dans le corps strié et la couche optique, deux fois dans le corps strié et la substance

blanche, quatre fois dans les circonvolutions cérébrales. — Les particularités relatives aux observations disséminées dans les diverses catégories ont été signalées. Voici ce qu'ont présenté de plus remarquable les huit observations réunies dans ce dernier groupe.

Le ramollissement de la substance cérébrale s'est rencontré cinq fois dans les parties où siégeait l'épanchement. Deux fois (obs. 293, 294), le ramollissement a coïncidé avec l'hémorrhagie, s'il ne l'a précédée; une fois (obs. 296), il l'a précédée; deux fois (obs. 295 et 297), il lui a été consécutif. Quatre fois les vaisseaux artériels à la base et à la circonférence étaient encroûtés de plaques cartilagineuses. Une fois les veines cérébrales étaient obstruées par des caillots qui s'étaient évidemment formés pendant la vie; et dans ce cas l'hémorrhagie était disséminée à la surface du cerveau, et plus prononcée dans les points de la couche corticale ramollie, où ces veines ont leurs racines.

Les symptômes ont offert, avec les altérations, les corrélations suivantes,

Dans les obs. 293, 294, 295, la formation de l'épanchement hémorrhagique s'est révélée subitement par des symptômes évidens et caractéristiques. L'association de la contracture avec la paralysie a signalé la complication du ramollissement et de l'épanchement.

Dans les autres observations, les symptômes caractéristiques de l'hémorrhagie cérébrale ont manqué ou ont été obscurs.

Dans l'obs. 296, où existaient des symptômes obscurs de folie paralytique, la formation de l'épanchement disséminé a donné lieu à des symptômes analogues à ceux que présente assez souvent la congestion cérébrale mortelle, qui termine cette maladie.

Dans les obs. 297, 298, 299 et 300, des symptômes de paralysie incomplète et non exactement limitée, avaient

indiqué l'existence d'altérations cérébrales dont la nature était difficile à déterminer, et avaient offert, dans leur ensemble et vers les derniers temps de la vie, une analogie plus ou moins grande avec ceux qui caractérisent la folie paralytique consécutive.

La loi de l'opposition de côté entre les lésions dans le cerveau et la paralysie dans les membres, s'est généralement vérifiée dans ces observations.

Ainsi, dans les observations 293, 294 et 295, où il y a eu hémiplégie, l'épanchement avait son siége dans le côté du cerveau opposé au côté paralysé. Dans les obs. 296, 297, 299 et 300, la paralysie incomplète paraissait exister des deux côtés du corps; des deux côtés du cerveau, il y avait des altérations. Les altérations anciennes, bornées à un côté du cerveau dans les observations 293 et 298, n'avaient pas donné lieu, pendant la vie, à des symptômes de paralysie locale.

Les obs. 298, 299 et 300 sont des exemples remarquables d'hémorrhagies multiples ayant pour siége la substance blanche.

D'après les symptômes observés chez le malade de l'obs. 300, il semble que ces hémorrhagies successives aient accompagné les congestions cérébrales périodiques dans lesquelles ce malade était saisi d'une fureur aveugle.

---

§ 4. — *Folie compliquée de ramollissement cérébral.*

301.

Femme. **74.** **Célibataire.**

— 515 J. Ramollissement cérébral.

Abolition des facultés intellectuelles. Évacuations involontaires. Station difficile, pas d'embarras dans la parole. Embarras de la marche devenu plus grand, jambe gauche sensiblement plus faible. La malade répond distinctement quand on l'interroge. On la lève, on l'assied, on la fait manger. Deux jours avant la mort, perte de la connaissance, de la parole, stertor, coma.

Encéphale, 1.095.

Épaississement et opacité des membranes. Injection de la pie-mère. La couche corticale est ramollie dans un grand nombre de points, notamment à l'extrémité des lobes antérieurs ; elle s'enlève par plaques assez épaisses ; elle a une couleur gris jaunâtre. La substance blanche est, au contraire, dense et très ferme. Ventricules dilatés. Artères de la base encroûtées de matière cartilagineuse.

L'hémisphère du côté droit offre, dans sa partie postérieure et supérieure, un enfoncement très sensible. Le siége de cette dépression correspond à une atrophie avec induration et ramollissement des circonvolutions qui terminent, en arrière, la scissure de Sylvius. La substance cérébrale est là réduite à une couche mince de substance jaunâtre et grisâtre, molle avec points indurés, appuyée sur la membrane ventriculaire épaissie, et n'ayant, dans une étendue égale à une pièce de deux francs, qu'une épaisseur de quatre à six millimètres.

302.

Femme. **81.** **Veuve.**

— 17 J. Maladie du cœur et ramollissement cérébral.

Antécédens inconnus.

Affaiblissement de l'intelligence. Incohérence. Faiblesse des extrémités inférieures. Symptômes de maladie du cœur. Affaissement. Aggravation subite des symptômes, et mort prompte dans la dyspnée et le coma.

Encéphale, 1.198.

Épaississement des membranes. Hypérémie de la pie-mère. Adhérence de la pie-mère à la couche corticale ramollie, diffluente et de couleur jaunâtre dans toute son épaisseur, à la partie externe de chacune des régions situées au-dessous de la scissure de Sylvius. Hypérémie de la substance blanche de l'hémisphère gauche. Épanchement de sang égal en volume à une semence de lin dans la partie antérieure de la couche optique. Sang coagulé dans les vaisseaux qui traversent cette couche. Atrophie des circonvolutions, surtout dans les lobes antérieurs. Dilatation et hydropisie des ventricules.

2. 4. 8. IX. X. XVII.

303.

Femme. **76.** **Veuve.** **Ouvrière.**

Mort de sa fille. 679 J. Marasme cérébral.

Il y a dix-huit mois, immédiatement après la mort de sa fille, trouble de la raison. Elle croyait voir sa fille et lui parlait. Quelquefois elle ne reconnaissait plus ses autres enfans. Irascibilité excessive. Accès violens de fureur, avec désir de tout briser. Affaiblissement de l'intelligence.

A l'entrée, agitation, incohérence, loquacité. Évacuations involontaires. La malade ne peut se soutenir sur

ses jambes. L'agitation se calme. La malade cesse de parler. On ne peut obtenir d'elle aucune réponse. On est forcé de la faire manger. Abolition de l'intelligence. Mutisme, somnolence, marasme, diarrhée, escharre dans la région du sacrum.

Encéphale, 1.200.

Épaississement et opacité des membranes dans les deux tiers antérieurs des hémisphères. Hypérémie de la pie-mère. Induration et amincissement de la couche corticale. Induration de sa surface, sous forme de pellicule. Atrophie des circonvolutions. Ramollissement de toute une circonvolution du lobe postérieur gauche. Dilatation des ventricules. Encroûtement général des artères.

2. 8. XIII. XVII.

304.

Femme. 35. Mariée. Ouvrière.

— 1825 J. Entérite chronique.

Abolition des facultés intellectuelles. Engourdissement de l'appareil locomoteur. Gâteuse. Un mois et demi avant la mort, symptômes de gastro-entérite. Décubitus sur le dos ; la malade ne se meut que difficilement dans son lit. Marasme. Peu de jours avant la mort, contracture des membres, soubresauts des tendons.

Encéphale, 1.281.

Légère infiltration séreuse de la pie-mère. Couche corticale pâle. Ramollissement des deux substances à l'extrémité des lobes antérieurs, d'autant plus grand que les parties sont plus voisines de la surface, ne s'étendant pas à plus de deux ou quatre millimètres au-dessous de la couche corticale. Substance cérébrale ferme dans tous les autres points.

305.

Femme. **10.** **Mariée.**

— 2065 J. Ramollissement cérébral.

A l'entrée, agitation, incohérence. Actes de violence. Refus des alimens. Alternative de calme et d'agitation. Pendant le calme, retour presque complet à la raison. Affaiblissement graduel de l'intelligence. Un an avant la mort, incohérence habituelle, engourdissement. Cinq mois avant la mort, abolition de l'intelligence. Affaissement. Évacuations involontaires. La malade ne peut se soutenir et tombe à chaque instant. La parole est embarrassée. La malade penche du côté gauche. Perte subite de la connaissance et de la parole. Immobilité. Insensibilité. Mort prompte.

Encéphale, 1.160.

Longueur du lobe antérieur, 37^{m}; du mésolobe, 90^{m}; du lobe postérieur, 55^{m}; de l'hémisphère, 182^{m}.

Épaississement général des membranes, très prononcé, surtout dans la région supérieure. Couleur jaune sale de la couche corticale. Couleur blanc sale de la substance blanche. Les circonvolutions paraissent atrophiées des deux côtés. Adhérences des membranes à la surface cérébrale de la région supérieure et moyenne de l'hémisphère droit. La couche corticale, réduite en bouillie, s'enlève par plaques larges et épaisses. La substance blanche sous-jacente, est aussi ramollie. Toute la substance qui constitue le mésolobe et ses irradiations du côté droit, est ramollie, diffluente, de couleur rosée mêlée de taches d'un rouge plus vif. L'altération s'étend à la substance blanche, qui double les circonvolutions de la région supérieure; elle s'arrête à un millimètre du raphé du mésolobe.

306.

Homme. 42. Célibataire. Ouvrier.

— 3654 J. Marasme.

Agitation habituelle, actes de violence. Le malade ne garde pas ses vêtemens, et les déchire. Hallucinations de l'ouïe. Évacuations involontaires. Pendant plusieurs années, il a vécu dans la paille. On parvient à lui faire garder des vêtemens. Peu à peu il s'établit de la contracture dans les extrémités inférieures. Le malade ne peut marcher, ni même se soutenir. Il reste couché, et la contracture augmente graduellement. Le malade est calme, et complètement incohérent. Il mange peu. Il dépérit. Il meurt subitement.

Encéphale, 1.250.

Hypérémie de la pie-mère. Mollesse de toute la substance cérébrale. La couche corticale est pâle et mince. Coloration jaune rouille de la couche corticale d'une des circonvolutions postérieures de l'hémisphère droit, sans altération de consistance. Les parois des ventricules ont une couleur gris sale, sont ternes et notablement ramollies dans toute l'épaisseur de la couche méduliaire, qui double leur membrane. Ramollissement diffluent de la voûte et de la cloison.

2. 12. 20.

307.

Femme. 67. Mariée.

— 1790 J. Ramollissement cérébral.

Abolition des facultés intellectuelles. Paroxysmes d'agitation. Engourdissement de l'appareil locomoteur. Mutisme. Évacuations involontaires. Mort subite.

Encéphale, 1.149. — Cervelet, 0.130.

Vaisseaux des membranes dilatés ; artères épaissies, en-

croûtées de matière cartilagineuse. Circonvolutions petites; anfractuosités peu profondes. Ventricules dilatés. Dans la région latérale du lobe postérieur de l'hémisphère gauche, les membranes soulevées entraînent une portion considérable de la substance cérébrale ramollie. Toute l'extrémité postérieure et toute la portion externe du lobe postérieur sont considérablement ramollies, comme diffluentes, sans altération de couleur, sans ligne de démarcation tranchée. Le ramollissement s'étend de la couche corticale, où il est plus intense, jusqu'au ventricule.

XVII.

308.

Femme. 33. Célibataire.

— 365 J. Ramollissement cérébral.

Abolition des facultés intellectuelles. Évacuations involontaires. Mort subite.

Encéphale, 1.327. — Cervelet, 0.163.

Vaisseaux de la pie-mère volumineux et gorgés de sang. Couche corticale pâle. L'hémisphère droit, dans sa région externe, paraît affaissé et donne, sous le doigt qui le presse, la sensation d'une fluctuation obscure. Dans toute la moitié externe du lobe antérieur de cet hémisphère, la couche corticale et la substance blanche sont ramollies, diffluentes, sans altération de couleur. Le ramollissement s'étend jusqu'au corps strié et jusqu'à la moitié antérieure de la couche optique, vers lesquels il semble converger. La substance grise du corps strié et de la couche optique a une couleur lie de vin claire.

12.

309.

Femme. 69. Mariée. Marchande.

— 3345 J. Ramollissement cérébral.

Affaiblissement des facultés intellectuelles. Hallucina-

tions. Irritabilité de caractère très grande. La malade travaille quelquefois. Symptômes de maladie du cœur ; accès d'asthme. Cette malade s'affaisse tout-à-coup. Vomissemens, gêne de la respiration, teinte ictérique de la peau, occlusion des yeux, perte de la parole, somnolence, décubitus sur le dos. Mort dans le coma, au bout de quarante-huit heures.

Tête, — 175. 144. 298. 318. 339. — 1274.

Encéphale, 1.093.

Injection générale de la pie-mère. Anfractuosités larges et béantes. Couche corticale pâle. Ramollissement général, avec coloration jaunâtre, de toute la portion latérale du lobe moyen, et de la moitié contiguë du lobe postérieur, s'étendant de la couche optique et du corps strié inclusivement, à la couche corticale exclusivement. La substance blanche se sépare en deux lames à surface humide, comme purulente, qui semblent correspondre à deux plans distincts de fibres. Le ramollissement extrême ne permet pas de constater, avec précision, les parties où ce décollement s'effectue avec une grande facilité.

2. 12. XVII.

310.

Femme. 63. Célibataire. Couturière.

Dévotion exaltée. 5840 J. Entérite chronique.

Affaiblissement des facultés intellectuelles. Hallucinations de la vue. Paroxysmes d'agitation. Depuis long-temps cette malade reste constamment couchée ; elle ne parle pas, elle mange peu. Diarrhée, dépérissement.

Encéphale, 1.165.

Substance cérébrale pâle. Ventricules dilatés. L'hémisphère droit, dans son lobe postérieur, offre, à la partie

supérieure et externe, une dépression produite par un ramollissement qui intéresse plusieurs circonvolutions dans toute leur épaisseur, et qui s'étend jusqu'à la voûte de la portion recourbée du ventricule. Les substances grise et blanche sont diffluentes. A l'extérieur, la portion ramollie a une couleur rouille; plus profondément, la substance blanche ramollie a une couleur rougeâtre et gris sale. Toute cette portion altérée a beaucoup moins de masse que n'en a, de l'autre côté sain, la portion correspondante.

12.

311.

Homme. 30. Célibataire. Ouvrier.

— 2012 J. Entérite chronique.

Abolition de l'intelligence. Mutisme. Engourdissement musculaire. Évacuations involontaires. Saleté excessive. Diarrhée, marasme.

Tête, — 192. 147. 333. 358. 381. — 1411.

Encéphale, 1.437.

La masse cérébrale s'affaisse et s'aplatit. Les membranes sont légèrement épaissies, ecchymosées en un petit nombre de points, sans adhérences. La couche corticale est molle, pâle. Elle s'enlève comme une bouillie avec les membranes, dans la circonvolution de la corne d'Ammon, de chaque côté. La substance blanche offre, dans une grande étendue des parois des ventricules latéraux, depuis la partie postérieure jusqu'à la partie moyenne, et aux couches optiques, un ramollissement diffus. La substance blanche se désagrège spontanément par petits flocons blancs, et en même temps s'écoule une sérosité sanguinolente, infiltrée dans la masse ramollie. La voûte et la cloison sont très molles. La substance blanche des

parties non altérées, a aussi une consistance moindre que dans l'état normal.

V. 8. 19.

Le ramollissement partiel du cerveau s'est rencontré, comme complication accidentelle de la folie : onze fois sur trois cent seize cas, neuf fois sur cent trente-six femmes, deux fois sur cent quatre-vingts hommes. — Il a compliqué la folie chronique neuf fois ; la folie paralytique, deux fois.

Le ramollissement a eu pour siége : la couche corticale seule, une fois (obs. 302) ; la couche corticale et la substance blanche, sept fois (obs. 301, 303, 304, 305 307, 308, 310) ; la substance blanche seule, deux fois (obs. 306, 311) ; la substance blanche et la substance grise profonde, une fois (obs. 309).

Le ramollissement a été sans altération de couleur, six fois (obs. 303, 304, 306, 307, 308, 311) ; avec coloration rougeâtre, deux fois (obs. 305, 310) ; avec coloration jaunâtre, trois fois (obs. 301, 302, 309). Il y avait infiltration séreuse de la substance ramollie (obs. 311) ; interposition de matière comme purulente, entre deux plans fibreux (obs. 309). — Le ramollissement a pu être considéré : comme consécutif à une hémorrhagie ancienne, deux fois (obs. 301, 310) ; comme une propagation d'un ramollissement superficiel de la couche cérébrale à toute son épaisseur, ou à la substance blanche sous-jacente, deux fois (obs. 302, 305) ; comme une maladie accidentelle et indépendante, sept fois (obs. 303, 304, 306, 307, 308, 309, 311).

L'encroûtement cartilagineux des artères cérébrales a été constaté trois fois (obs. 301, 303, 307).

Les vaisseaux du corps strié contenaient du sang coagulé dans l'observation 302, et il y avait un très léger épanchement sanguin.

Les symptômes ont, en général, offert beaucoup d'obscurité.

Deux fois (obs. 310, 311), rien dans les symptômes observés avant la mort, lentement amenée par une maladie abdominale, n'a pu faire soupçonner l'altération profonde dont une grande étendue du cerveau était le siége, et dont le développement avait dû être rapide. — Trois fois (obs. 306, 307, 308), la mort subite a pu faire soupçonner une altération cérébrale, sans qu'il fût possible de prévoir s'il s'agissait d'une congestion, d'une hémorrhagie, ou d'un ramollissement. — Quatre fois (obs. 301, 302, 305, 309), les symptômes ont permis de reconnaître l'invasion subite, ou d'une hémorrhagie, ou d'un ramollissement. — Une fois (obs. 303), les symptômes ont indiqué vaguement une altération cérébrale, et ne pouvaient faire soupçonner le ramollissement fort circonscrit, qui s'est rencontré après la mort. — Une fois (obs. 304), la contracture des membres a permis de reconnaître un ramollissement étendu aux deux hémisphères.

La préexistence d'une hémorrhagie ancienne aurait pu être soupçonnée dans l'observation 301, bien que les symptômes indiquassent plutôt une paralysie générale, plus intense d'un côté. L'observation 302 a offert, dans les altérations, une exagération de celles qui caractérisent la folie paralytique, dont les symptômes avaient existé pendant la vie. La propagation d'un ramollissement de la couche corticale à la substance blanche, s'est révélée par les symptômes, dans l'observation 305.

---

§ 5. — *Folie compliquée de maladie de la moëlle épinière.*

312.

Femme.	65.	Veuve.
—	112 J.	Myélite.

Agitation furieuse depuis quinze jours. Plusieurs tentatives pour mettre le feu.

A l'entrée, affaiblissement de l'intelligence. Calme. Après trois semaines, agitation, incohérence, loquacité, fixité du regard, engourdissement et rigidité musculaires. Après deux mois, mouvement fébrile, délire, obscurcissement des sensations, perte de la connaissance, cris, agitation, impossibilité de la station. Raideur des membres supérieurs et inférieurs, qui s'agitent convulsivement. Diarrhée, évacuations involontaires. La fièvre diminue. Délire sourd, parole à voix basse, affaissement, marasme. Les membres sont raides et s'agitent.

Encéphale, 1.210.

Circonvol. antér., 7 à 8^{m}. Couche cort., 1^{m} 8 à 2^{m} 2.

Épaississement avec opacité disséminée, et tenacité considérable des membranes cérébrales. Légères adhérences disséminées à la périphérie des lobes antérieurs, superficielles et peu étendues. Lobes antérieurs petits; circonvolutions petites. Ventricules latéraux dilatés. Substance grise pâle; substance grise et blanche fermes.

Vers la partie supérieure de la moëlle dorsale, ramollissement de la moitié postérieure de la moëlle, sans changement de couleur, dans l'étendue de trente millimètres de hauteur.

313.

Femme. 60. Mariée. Ouvrière.

Revers de fortune. 270 J. Myélite.

Tristesse, idées de persécutions. Elle croit qu'on va venir la chercher pour lui faire du mal. Inquiétudes perpétuelles. Elle est prête à partir. Refus obstiné des aliments. Elle dit souvent : « Tout est perdu ; il n'y a plus de ressources. » Elle ne répond pas aux questions qu'on lui adresse. La malade se décide à manger. Mutisme. Engourdissement. Évacuations involontaires. Tremblement des bras et des jambes.

Trois mois avant la mort, rigidité très grande des membres et du corps. La malade se déplace tout d'une pièce. Les membres sont fléchis, et on ne peut les étendre qu'avec beaucoup de peine. La malade chante, sans articuler aucun mot. Elle ne répond à aucune question. Elle gâte jour et nuit. De temps en temps on est forcé de la faire manger. La rigidité persiste et augmente. Elle est plus prononcée dans les membres supérieurs. On éprouve une grande difficulté à les éloigner du corps et à les étendre. L'alimentation est difficile. La marche et la station sont devenues impossibles. Les réponses sont lentes, courtes, insignifiantes. La malade dépérit. Des escharres se développent dans la région sacrée. La malade paraît insensible. La peau des bras et des jambes peut être pincée sans que la malade exprime aucune douleur. La connaissance est conservée. Marasme. Mort.

Encéphale, 1.285.

Légère hypérémie des membranes cérébrales. Hypérémie considérable des deux substances cérébrales. A quelques millimètres au-dessous de la moëlle allongée, la moëlle épinière, dans toute son épaisseur, est ramollie et diffluente ; la couleur de la substance grise centrale est

plus foncée, la couleur de la substance blanche ramollie est jaunâtre. Cette altération comprend une longueur de trente millimètres. A la partie supérieure de la région dorsale, existe une altération semblable, dans une étendue, en longueur, de vingt millimètres. Le ramollissement est moins prononcé, la substance médullaire n'est pas tout-à-fait diffluente. Injection des vaisseaux sous-jacens à la membrane propre de la moëlle, qui, dans les autres points, a une consistance ordinaire.

1.

314.

Femme. 29. Célibataire. Ouvrière.

Atteinte à la pudeur.
Père aliéné. 3843 J. Entérite chronique.
Oncle idiot.

Neuf ans avant l'entrée, deux hommes attentèrent à la pudeur de la malade, qui devint aliénée.

A l'entrée, agitation excessive, loquacité, incohérence. Évacuations involontaires. Six mois après l'entrée, la parole s'embarrasse. La parole n'est qu'un balbutiement de mots inarticulés. Au dire de l'hospitalière, la malade chante pourtant des cantiques, en articulant très nettement. Les bras et les jambes sont mus en tous sens, sans coordination intelligente. La station paraît assez solide. Toutefois, la malade reste constamment couchée à terre. Elle ne se lève et ne marche que quand on l'y excite. Cet état persiste pendant un an. La malade peut se lever, marcher, s'asseoir, et, dès qu'elle est assise, ses membres sont en proie à des mouvemens désordonnés, analogues à ceux de la chorée. Pendant le dernier mois de sa vie, la malade a cessé de parler. Symptômes d'entérite, marasme, mort.

Encéphale, 1.240.

Hypérémie des membranes de la substance blanche cé-

rébrale, dont les vaisseaux sont dilatés. Mollesse de la substance corticale, notamment dans les lobes antérieurs et à la partie inférieure des lobes moyens. La surface corticale a un reflet blanchâtre; dans quelques points elle est rugueuse; dans la plus grande partie de son étendue, sa couche la plus superficielle peut s'enlever sous la forme d'une pellicule mince, blanche, transparente. La substance blanche est ferme. La cloison, la voûte a trois piliers, la protubérance annulaire et la moëlle épinière ont une consistance très grande, surtout la moëlle épinière, qui, dépouillée de ses enveloppes, peut soutenir une forte traction sans se rompre. Les vaisseaux de la surface médullaire sont injectés. Le canal rachidien contient cinquante grammes environ de sérosité sanguinolente, accumulée dans sa partie inférieure. La dure-mère spinale de la région lombaire offre, dans l'étendue de cinquante millimètres et dans tout son pourtour, une coloration d'un rouge vif uniforme, non piquetée, ne disparaissant pas par le lavage. Le cervelet est sain.

t. X. XIV.

315.

Femme.	**39.**	**Mariée.**	**Rentière.**
Ivrognerie.		1850 J.	Pneumonie.

Depuis dix ans, ivrognerie. — Depuis cinq ans, symptômes passagers d'aliénation mentale. — Depuis quinze jours, incohérence, hallucinations de l'ouïe. Elle entend des voix de personnes connues; elle les invite à venir boire avec elle. Insomnie. Elle prétend que son mari la frappe souvent; elle en a le corps brisé, elle va se trouver mal. Elle sent sa matrice lui échapper.

A l'entrée, agitation. Refus de répondre. Mouvemens désordonnés et comme convulsifs des bras. Mouvemens convulsifs de la face. Le lendemain, calme. Incohérence

dans les mouvements. On obtient difficilement des réponses, qui sont, du reste, assez sensées. Les mouvemens désordonnés continuent. La malade ne veut pas rester dans son lit, et se couche à terre. Le matin de la mort, oppression extrême, pouls petit, décomposition des traits de la face. Mort au bout de quelques heures.

Encéphale, 1.245.

Quelques rougeurs partielles de la pie-mère. Substance corticale pâle. Anémie de l'encéphale. L'arachnoïde de la moëlle épinière, depuis la portion inférieure de la région cervicale jusqu'à son extrémité inférieure, offre une multitude de plaques cartilagineuses minces, lisses du côté correspondant à la dure-mère, rugueuses du côté de la pie-mère, à bords sinueux et amincis.

11. 12.

316.

Femme.	**38.**	**Mariée.**
—	70 J.	Entérite.

Depuis six semaines, recherche de la solitude. La malade prétend que ceux qu'elle rencontre se moquent d'elle; et elle ne veut plus sortir de sa maison. Insomnie. Depuis quinze jours, incohérence.

A l'entrée, affaiblissement de l'intelligence. La malade ne sait pas son âge. Station difficile. La malade quitte son lit, tombe et ne peut se relever. Agitation convulsive des extrémités supérieures et inférieures. Les mouvemens convulsifs augmentent et s'étendent à la face. La malade mâchonne continuellement. En même temps, symptômes d'entérite aiguë, marasme rapide, mort.

Encéphale, 1.275.

Léger épaississement des membranes. Pâleur de la surface cérébrale. Décoloration et teinte jaunâtre de la couche

corticale. Dureté de la substance blanche hypérémiée. Dans l'épaisseur de l'arachnoïde spinale en arrière, à partir de la sixième paire de nerfs, existent des plaques cartilagineuses minces, faisant saillie en dehors de la membrane, au nombre d'une douzaine, variant de dimensions, depuis l'étendue superficielle d'une tête d'épingle jusqu'à celle d'un centime; ayant pour siége, les unes la région moyenne postérieure, les autres les parties latérales postérieures, et correspondant alors aux branches postérieures des nerfs, que plusieurs embrassent comme par une gaîne incomplète; augmentant d'étendue à mesure qu'on les observe plus inférieurement. Il n'existe aucune plaque à la face antérieure.

4. 8. 12. XIV.

Dans ces cinq observations, l'altération de l'appareil rachidien qui a compliqué la folie, s'est manifestée pendant la vie par des symptômes propres, consistant essentiellement en une lésion de la motilité dans les quatre membres. La convulsion, la rigidité et la paralysie, simultanément ou successivement existantes dans les quatre membres, et associées à la diminution ou à la perte de la sensibilité, ont caractérisé la myélite dans les obs. 312 et 313.

La convulsion sans rigidité, sans paralysie consécutive, existant à la fois dans les quatre membres, a caractérisé l'altération des enveloppes de la moëlle épinière, pour les obs. 314, 315 et 316. La rigidité, par sa présence ou son absence, a fourni, dans ces observations, un caractère différentiel pathognomonique.

RÉSUMÉ DU LIVRE III.

Dans toutes ces observations, une maladie accidentelle de l'une des parties constituantes de l'appareil encéphalo-rachidien, a compliqué la folie. Le plus souvent aussi, des symptômes accidentels se sont associés ou substitués aux symptômes propres de la folie, et ont révélé pendant la vie, et la complication, et sa nature.

Toujours des lésions anatomiques, distinctes de celles qui peuvent être rapportées à la folie, et caractéristiques de chacune des espèces de complications, ont été constatées par l'autopsie. Et enfin, un rapport de causalité entre les altérations et les symptômes a le plus souvent pu être saisi, conformément aux données générales de la pathologie.

Après avoir épuisé l'intérêt que pouvaient présenter ces observations au point de vue des maladies accidentelles des centres nerveux qui avaient compliqué la folie, et après avoir dégagé, pour ainsi dire, de l'état morbide complexe l'élément accidentel, il reste à soumettre ces observations à une nouvelle épreuve analytique, et à vérifier, dans ces observations complexes, les lois précédemment établies, d'après les faits de folie simple.

Parmi ces trente-sept observations, sept appartiennent à la folie aiguë simple ; vingt-quatre à la folie chronique simple ; six à la folie paralytique.

Voici les résultats fournis par l'anatomie pathologique en ce qui se rapporte à l'élément morbide folie, dans ces trois groupes d'observations.

FOLIE AIGUE.

Hommes, 280. 286. 291. Femmes, 281. 285. 312. 313.

Nombre des observations : Hommes, 3; Femmes, 4 ; deux sexes, 7.
Durée moyenne de la maladie : Hommes, 95 jours ; Femmes, 156 j.
Age moyen des malades : Hommes, 38 ans ; Femmes, 56 ans.
Poids moyen de l'encéphale : Hommes, 1.216 ; Femmes, 1.251.

TABLEAU DES ALTÉRATIONS CÉRÉBRALES.

HOMMES.		FEMMES.		DEUX SEXES.	
1.	2.	8.	3.	1. 8.	4.
III. 4. 8. XV. XVI. XVII.	1.	1.	2.	III. 4. XV. XVII.	2.
		2. III 4. V. VII. IX. XV. XVII.	1.	2. V. VII. IX. XVI.	1.

Le caractère anatomique prédominant de la folie aiguë, l'hypérémie de la surface cérébrale, se retrouve dans ces observations.

L'obs. 286 offre un exemple remarquable d'un très petit volume du cerveau, qui n'est pas l'indice d'une atrophie. Le sujet de cette observation était petit de taille et grêle. Je n'ai pu obtenir aucun renseignement sur la portée de son intelligence avant l'invasion de la folie. Le poids exceptionnellement léger de l'encéphale, dans cette observation, a une influence sur la moyenne des trois observations, qui lui ôte toute valeur. La moyenne des deux autres observations donne 1.274.

FOLIE CHRONIQUE.

Hommes, 292. 295. 300. 306. 311. Femmes, 282. 283. 284 287. 293. 294. 297. 298. 299. 301. 302. 303. 304. 307. 308. 309. 310. 315 316.

Nombre des observations : Hommes, 5; Femmes, 19; deux sexes, 24.
Durée moyenne de la maladie : Hommes, 4198 jours; Femmes, 1972 j.
Age moyen des malades : Hommes, 43 ans; Femmes, 56 ans.
Poids moyen de l'encéphale : Hommes, 1.355 ; Femmes, 1.211.

TABLEAU DES ALTÉRATIONS CÉRÉBRALES.

HOMMES.		FEMMES.		DEUX SEXES.	
8. 12.	3.	12.	10.	12.	13.
2.	2.	8.	9.	8.	12.
V. 11. XIV. XV. 19. 20.	1.	2. XVII.	6.	2.	8.
		XIV.	4.	XVII.	6.
		4. IX.	3.	4. IX. XV.	3.
		1. III. X. XIII. XV.	2.	1. III. V. X. 11. XIII.	2.
		V. VII. 11. 22.	1.	VII. 19. 20. 22.	1.

En ce qui se rapporte à la nature des altérations cérébrales prédominantes, ces observations de folie chronique fournissent des résultats parfaitement analogues à ceux qui ont été précédemment constatés. C'est l'anémie, l'atrophie et la dureté de la substance blanche, qui sont les altérations prédominantes. L'hypérémie est accidentelle ou accessoire. Les altérations inflammatoires de la surface manquent, ou sont exceptionnelles. L'influence du mouvement d'atrophie, considéré comme généralement caractéristique de la deuxième période de la folie, se manifeste encore ici dans la moyenne des poids du cerveau. Bien que les complications aient exercé une influence particulière sur l'état de l'intelligence, et cela surtout en déterminant un affaiblissement de l'intelligence plus grand que ne le comportait le moment atteint de la période, la loi du rap-

port, entre le degré de l'atrophie et le degré de l'affaiblissement, se retrouve encore généralement exprimée dans ces faits.

En cherchant à vérifier cette loi, dans les dix-neuf observations de femmes, on obtient les résultats suivants :

Premier degré (obs. 283, 287, 293, 315); moyennes : 1k 268. 1095 jours. 48 ans. — Deuxième degré (obs. 282, 284, 294, 298, 299, 302, 303, 309, 316); moyennes : 1k 196. 1676 jours. 59 ans. — Troisième degré (obs. 297, 301, 304, 307, 308, 310); moyennes, 1k 195. 3000 jours. 57 ans.

FOLIE PARALYTIQUE.

Hommes, 288. 289. 290. Femmes. 296. 305. 314.

Nombre des observations : Hommes, 3; Femmes, 3; deux sexes, 6.
Durée moyenne de la maladie : Hommes, 359 jours; Femmes, 1355 j.
Age moyen des malades : Hommes, 55 ans; Femmes, 49 ans.
Poids moyen de l'encéphale : Hommes, 1.290; Femmes, 1.240.

TABLEAU DES ALTÉRATIONS CÉRÉBRALES.

HOMMES.		FEMMES.		DEUX SEXES.	
IX. X.	3.	X.	3.	X.	6.
8. 12. XIII. 21.	1.	IX.	2.	IX.	5.
		1. 8. XIV.	1.	8.	2.
				12. XIII. XIV. 21.	1.

Dans ces six observations, où des symptômes plus ou moins tranchés de paralysie générale s'étaient montrés avant l'apparition de ceux qui ont caractérisé l'invasion

de la complication accidentelle, la nécropsie a permis de reconnaître les altérations cérébrales caractéristiques de la paralysie, indépendamment des altérations accidentelles.

Ainsi, en résumé, le fait d'une complication de maladie cérébrale accidentelle survenant dans le cours de la folie, soit simple, soit composée, n'a pas empêché qu'il fût possible de reconnaître, dans le cerveau, indépendamment des altérations accidentelles corrélatives à la complication, l'ensemble des caractères anatomo-pathologiques précédemment établis d'après des faits exempts de complication, en raison de l'état aigu, de l'état chronique et de l'état paralytique. Les inductions précédemment tirées des faits exempts de complication, se trouvent donc confirmées même par les faits où les caractères propres à la folie se sont trouvés obscurcis par des complications accidentelles.

RÉSUMÉ

DE LA PREMIÈRE PARTIE.

TABLEAU GÉNÉRAL DES ALTÉRATIONS CÉRÉBRALES.

Nombre des observations : Hommes, 179; Femmes, 134; deux sexes, 313.

HOMMES.		FEMMES.		DEUX SEXES.	
8.	127.	8.	65.	8.	192.
X.	80.	XVII.	57.	1.	110.
IX.	75.	12.	44.	X.	105.
1.	70.	1.	40.	IX.	102.
III.	53.	XIV.	33.	XVII.	96.
22.	49.	IX.	27.	12.	92.
12.	48.	X.	25.	XIV.	79.
XIV.	46.	2. XV.	22.	III.	72.
XVII.	39.	22.	21.	22.	70.
VII.	31.	III.	19.	XV.	49.
4.	29.	4.	18.	4.	47.
XV.	27.	VII.	15.	VII.	46.
2.	21.	19.	13.	2.	43.
V.	20.	V.	12.	V.	32.
XIII.	19.	20.	11.	XII.	29.
21.	16.	XIII.	10.	19.	24.
20.	12.	21.	5.	20.	23.
19.	11.	VI.	4.	21.	21.
VI.	9.	11.	3.	VI.	13.
18.	7.	XVI. 18.	1.	18.	8.
11. XVI.	4.			11.	7.
				XVI.	5.

Ce tableau général des altérations cérébrales constatées dans les trois cent treize cas de folie jusqu'ici étudiés par catégories, comporterait un commentaire. Mais, d'une part, la discussion générale de ces faits considérés dans leur ensemble, est un des élémens de la détermination théorique de la nature de la folie, et appartient au chapitre du traité où cette question fondamentale est examinée. D'un autre côté, la discussion partielle de ces faits classés par catégories, a fourni des résultats qu'il faudrait formuler de nouveau ici dans un résumé général, avec tout l'inconvénient de redites superflues.

Je me contenterai donc de faire remarquer, pour le moment, que la simple inspection de ce tableau conduit a reconnaître une vérité déjà surabondamment démontrée dans le cours de cet ouvrage, à savoir que la folie est absolument indépendante de toutes ces altérations en général et de chacune d'elles en particulier. Tout en réservant, pour un autre lieu, la détermination générale de la valeur de ces altérations comme élément pathogénique, je crois devoir discuter ici, avec les développemens convenables, ces mêmes faits sous le point de vue du rapport que j'ai constaté entre les diverses phases de la folie et les divers états de la nutrition cérébrale, exprimés autant qu'ils peuvent l'être par le poids du cerveau.

J'ai résumé dans les tableaux suivans les données fournies par les deux cent quatre-vingt-quatre cas dans lesquels l'encéphale a été pesé.

TABLEAU DES MOYENNES DU POIDS DE L'ENCÉPHALE.

	HOMMES.				FEMMES.			
Espèces.	Nomb.	Poids.	Durée.	Age.	Nomb.	Poids.	Durée.	Age.
Fol. aiguë..	18	1.449	100	40	14	1.295	115	43
Fol. chron.	51	1.363	2515	48	62	1.186	2849	52
Fol. ch. 1..	5	1.402	2827	63	4	1.216	4961	55
2..	16	1.395	2327	46	11	1.231	1099	50
3..	17	1.374	2476	46	19	1.202	3600	50
4..	13	1.297	2601	48	28	1.152	2725	54
Fol. paral..	64	1.341	596	46	15	1.191	621	43
Fol. par. 1.	39	1.357	365	44	7	1.180	387	39
2.	18	1 330	1185	51	7	1.204	941	47
3.	7	1.281	371	42	1	1.187	23	40
F. p. paral.	5	1.411	175	35	6	1.201	1045	40
Fol. épilept.	11	1.461	1398	41	2	1.148	2473	41
Fol. compl.	10	1.300	2222	44	26	1.220	1698	55
F. c. aiguë.	3	1.216	95	38	4	1.251	156	56
F. c. chron.	5	1.355	4198	43	19	1.211	1972	56
F. c. paral..	2	1.290	475	57	3	1.240	2022	49
F. en génér.	159	1.368	1300	45	125	1.206	1943	50

TABLEAU DES MOYENNES DU POIDS DE L'ENCÉPHALE

SUIVANT L'AGE.

HOMMES.

	F. aiguë.	F. chroniq.	F. paralyt.	F. épilept.	F. en génér.
Au-dessous de 20...	2 1.356	» » »	» » »	» » »	2 1.356
De 20 à 30.	3 1.486	12 1.363	1 1.206	1 1.375	10 1.409
De 30 à 40.	4 1.519	13 1.408	15 1.394	6 1.472	42 1.413
De 40 à 50.	4 1.353	15 1 360	22 1.358	2 1.480	46 1.366
De 50 à 60.	4 1.440	11 1.354	11 1.297	2 1.442	31 1.346
De 60 à 70.	1 1.467	4 1.327	7 1.326	» » »	14 1.334
Au-dessus de 70...	» » »	6 1.316	1 1.310	» » »	7 1.315

FEMMES.

	F. aiguë.	F. chroniq.	F. paralyt.	F. épilept.	F. en genér.
De 20 à 30.	2 1.265	5 1.246	1 1.183	» » »	10 1.224
De 30 à 40.	3 1.364	10 1.257	4 1.196	1 1.077	25 1.246
De 40 à 50.	4 1.230	14 1.220	7 1.170	3 1.219	32 1.214
De 50 à 60.	5 1.319	10 1.139	1 1.186	1 1.450	19 1.218
De 60 à 70.	» » »	12 1.146	1 1.368	» » »	21 1.175
Au-dessus de 70...	» » »	11 1.136	1 1.158	» » »	18 1.149

MAXIMUM DU POIDS DE L'ENCÉPHALE.

HOMMES.				FEMMES.			
Obs.	Poids.	Age.	Espèce	Obs.	Poids.	Age.	Espèce.
88	1.750	51	Folie chr. incoh.	50	1.496	64	Folie chr. man.
263	1.740	31	Folie épileptique.	259	1.450	51	Folie pass. paral.
55	1.702	34	Folie chr. man.	21	1.435	35	Folie aiguë.
230	1.702	49	Folie paralytiq.	24	1.410	57	Folie aiguë.
175	1.682	37	Folie paralytiq.	75	1.410	65	Folie chr. man.
187	1.680	39	Folie paralytiq.	36	1.407	50	Folie aiguë.
242	1.620	54	Folie paralytiq.	72	1.380	28	Folie chr. man.
250	1.617	25	Folie pass. paral.	116	1.374	49	Folie chr. incoh.
65	1.609	35	Folie chr. man.	151	1.374	33	Folie chr. incoh.
276	1.601	35	Folie épileptique.	235	1.368	62	Folie paralytiq.

MINIMUM DU POIDS DE L'ENCÉPHALE.

HOMMES.				FEMMES.			
122	1.060	55	Folie chr. stup.	142	0.980	52	Folie chr. stup.
248	1.089	45	Folie paralytiq.	113	0.985	68	Folie chr. incoh.
286	1.100	30	Folie compl. aig.	160	0.985	65	Folie chr stup.
176	1.101	42	Folie paralytiq.	141	1.030	53	Folie chr. stup.
188	1.125	66	Folie paralytiq.	163	1.031	70	Folie chr. stup.
217	1.136	64	Folie paralytiq.	109	1.046	64	Folie chr. incoh.
54	1.140	37	Folie chr. man.	258	1.046	38	Folie chr. compl.
125	1.140	53	Folie chr. stup.	146	1.060	53	Folie chr. stup.
129	1.140	54	Folie chr. stup.	257	1.062	25	Folie chr. compl.
246	1.140	40	Folie paralytiq.	213	1.068	44	Folie paralytiq.

La loi du décroissement graduel du cerveau en raison de la dégradation successive de l'intelligence dans la folie simple, est, pour moi, mise hors de doute par les faits que j'ai observés. Ce n'est pas sans quelque anxiété, qu'arrivé au terme de mes recherches, après avoir classé et groupé les faits en raison de l'état de l'intelligence, je me suis mis à chercher, dans la comparaison des moyennes de poids, la vérification de cette loi. J'avoue qu'en trouvant les résultats conformes à ce que j'attendais, j'ai éprouvé une satisfaction qui sera facilement comprise de tous ceux qui se sont voués avec ardeur à la recherche de la vérité.

Le tableau que j'ai dressé de ces moyennes, chez l'un et l'autre sexe, permet de reconnaître, au premier coup d'œil, l'existence de la loi.

Les moyennes des âges n'offrent pas des différences assez grandes d'une espèce à l'autre, pour que l'influence de l'âge puisse être considérée comme la cause des différences entre les moyennes.

Toutefois, comme l'influence de l'âge est réelle, ainsi que je l'ai établi dans mon *Mémoire* sur le volume de la tête et de l'encéphale chez l'homme, j'ai pensé qu'il était important de vérifier si la loi se retrouve dans les faits classés suivant les âges. Le tableau des moyennes du poids de l'encéphale suivant l'âge, démontre que l'infériorité numérique des moyennes appartenant à la folie chronique, est bien réellement indépendante de l'âge, puisque les moyennes de cinquante à soixante et de soixante à soixante-dix dans la folie aiguë, sont supérieures aux moyennes d'un âge quelconque dans la folie chronique. Seulement, la loi de l'influence de l'âge se montre dans les faits, malgré l'élément perturbateur que réalise l'existence de la folie. Il en est, au reste, de même de la loi de l'influence du sexe. Et il arrive que, les influences concourant,

les résultats sont plus prononcés ; c'est ainsi que les moyennes, dans la folie chronique, au-dessus de soixante-dix ans, s'abaissent jusqu'à 1.310 chez l'homme, et à 1.136 chez la femme.

La vérification de la loi s'obtient encore, quoique d'une manière moins absolue, dans la comparaison des cas de maximum et de minimun de poids de l'encéphale. Dans les vingt cas de poids maximum chez l'homme et chez la femme, on trouve : en ce qui se rapporte à l'âge, deux cas de vingt à trente ; huit de trente à quarante ; deux de quarante à cinquante ; cinq de cinquante à soixante ; trois de soixante à soixante-dix ; en ce qui se rapporte à l'espèce de la folie : trois cas de folie aiguë ; cinq cas de folie chronique commençante ; trois cas de folie chronique incohérente ; cinq cas de folie paralytique ; deux cas de folie aiguë, passant à l'état paralytique ; deux cas de folie épileptique.

Dans les vingt cas de poids minimum chez l'homme et chez la femme, on trouve : en ce qui se rapporte à l'âge, un cas de vingt à trente ; trois cas de trente à quarante ; quatre cas de quarante à cinquante ; six cas de cinquante à soixante ; cinq cas de soixante à soixante-dix ; un cas de soixante-dix ; en ce qui se rapporte à l'espèce : un cas de folie aiguë ; un cas de folie chronique commençante ; deux cas de folie chronique incohérente ; huit cas de folie chronique stupide ; un cas de folie chronique compliquée ; six cas de folie paralytique.

Dans la première catégorie, l'individualisme domine indépendamment de l'âge et de l'espèce de la maladie. Dans la seconde, l'espèce de la maladie domine indépendamment de l'âge.

L'importance relative des différences de poids du cerveau, suivant l'espèce dans la folie simple, et suivant l'âge et le sexe chez tous les aliénés, donne les résultats suivants :

ESPÈCES.	Folie aiguë.	Hommes.	1000	Femmes.	1000
	Folie chronique.		940		915
	Folie chron. 1°		967		938
	2°		962		950
	3°		947		928
	4°		895		889
AGE.	30 à 40.	Hommes.	1000	Femmes.	1000
	Au dessous de 20.		959		»
	20 à 30.		997		982
	40 à 50.		966		974
	50 à 60.		952		977
	60 à 70.		944		943
	Au dessus de 70.		930		922
SEXE.		Hommes.	1000	Femmes.	880

Les différences qui tiennent à l'influence du degré de la folie, sont plus considérables que celles qui tiennent à l'influence du degré de la vieillesse.

Bien que l'introduction de la considération du poids du cerveau, dans la détermination de l'influence exercée par les diverses phases de la folie sur la nutrition de cet organe, ait pu légitimement conduire à des inductions dont la vérité et l'importance ne sauraient être à mon avis contestées, il faudrait bien se garder de prendre, pour élément absolu de décision, le poids du cerveau, s'il s'agissait de constater l'existence ou l'absence de l'atrophie, dans tel ou tel cas particulier. L'atrophie du cerveau, habituellement partielle, porte plus souvent sur les deux tiers antérieurs des hémisphères, souvent sur le quart antérieur, quelquefois sur quelques circonvolutions seulement des lobes antérieurs ou de la région sincipitale. Il résulte de là, que l'atrophie peut exister dans un cerveau dont le poids est néanmoins ordinaire ou même considérable.

L'atrophie comprend ordinairement toute l'épaisseur

des circonvolutions, et porte simultanément sur la couche corticale et sur la substance blanche. Quelquefois, elle paraît plus prononcée, ou dans la couche corticale, ou dans la substance blanche.

L'atrophie, lorsqu'elle est très prononcée, se constate, à la première inspection, à l'aide de caractères que la préoccupation systématique ou l'inexpérience peuvent seules faire méconnaître. Dans ses divers degrés d'intensité, elle ne saurait échapper à une observation attentive, même alors que la supputation du poids ne serait pas susceptible de la mettre en évidence. De ce que la balance est un instrument d'observations rigoureuses à certains égards, il n'en résulte pas que l'observateur doive désormais fermer les yeux sur ce qui a une existence réelle, bien que la balance soit impuissante à le révéler. Ces considérations sont tout-à-fait applicables à un autre mode d'appréciation de l'atrophie, que je n'ai pas négligé, et qui consiste à mesurer les dimensions des parties atrophiées. Plusieurs fois, j'ai eu l'occasion de signaler, dans la notice nécrologique de mes observations, le fait de l'amincissement de la couche corticale. Cet amincissement, qui varie d'un tiers à deux tiers de l'épaisseur de la couche, se constate très bien par la simple inspection, pour peu qu'on ait l'habitude de telles appréciations; ce qui ne veut pas dire que la mensuration ne soit pas un moyen plus rigoureux de détermination. Mais, n'eût-on jamais mesuré la quantité de cet amincissement, la réalité de cet amincissement n'en serait pas moins incontestable. J'ai réuni dans des tableaux les faits de mensurations qui ont été signalés dans le cours de cet ouvrage, en y ajoutant un certain nombre de faits, par moi recueillis, depuis le jour où j'ai dû clore la liste de mes observations, à publier *in extenso*.

Voici ces tableaux.

HOMMES.

Nos	Espèce.	Poids.	Circonv. antér.	Épaisseur de la couche corticale. A.	P.	B.
52	F. chr. 2.	1.382	8m 5	2	3	4
57	F. chr. 2.	1.590	18			
84	F. chr. 3.	1 250	5 à 7	3	3	4
87	F. chr. 3.	1.180	7	1m 5 2m	3 à 4	
119	F. chr. 4.	1.425	6	2		
128	F. chr. 4.	1.290	6	2 à 3	3 à 4	
204	F. paral.	1.200	3 à 4	1 à 1m 5		
248	F. paral.	1 089	5			
270	F. épilept.	1.480		1m 5		
291	F. compl.	1.240		1m 5 2m		
A	F. chr. 4.	1.520		1m 1m 5 2m		
B	F. chr. 4.	1.350	5 à 6	1m 5 2m	3	3m 5
C	F. chr. 3.	1.260		1m 8 2m	2m 5	3m 5
D	F. chr. 4.	1.235	6	1m 5 2m	2 à 3	4
E	F. chr. 4.	1.144	7	2m à 2m 5	3	
F	F. chr. 4.	1.120		1m 5 à 2m		
G	F. paral.	1.272	5 à 6	1m 5 2m	1m 5 2	3m 3m 5
H	F. paral.	1.205		1m 5 2m		
I	F. paral.	1.170		1m 5.2m	2m 5	

FEMMES.

3	F. aiguë.	1.350	8m 5	3m 5	3m 5 à 4m	4m 5
38	F. aiguë.	1.331	7			
72	F. chr. 2.	1.380	7	2 à 3		
107	F. chr. 3.	1.304		2		
114	F. chr. 3.	1.135	6 à 7	1m 1m 5	2 à 2m 5	2 à 3
137	F. chr. 4.	1.080	5	1m 5 2m	2	3 4
142	F. chr. 4.	0.980	7	1m 5 2m		3 3m 5
154	F. chr. 4.	1.295	5 6	2		
208	F. paral.	1.355		1m 5 2m		4 5
209	F. paral.	1.200	5			
214	F. paral.	1.150	3 à 4	1 2	2 2m 5	2 3 4
299	F. compl.	1.135	6		2 2m 5	
312	F. compl.	1.210	7 à 8		1m 8 à 2m 2	
a	F. chr. 2.	1.419		2 3		
b	F. chr. 2.	1.175	5 à 6	2		3
c	F. chr. 3.	1.160	5	2	2	3 3m 5
d	F. chr. 4.	1.145	6	2 3	3	
e	F. paral.	0.900		2	3	

Des faits consignés dans ces tableaux, au nombre de trente-sept, il résulte que l'épaisseur de la couche corticale a varié dans les lobes antérieurs d'un millimètre à trois millimètres 5/10; que l'épaisseur d'une circonvolution déterminée, la deuxième circonvolution horizontale de la pointe des lobes antérieurs, a varié de trois millimètres à dix-huit millimètres. Ce qui établit à suffire que des différences très notables existent dans les dimensions de ces parties. Si l'on vient ensuite à comparer les faits, il est facile de s'assurer que les plus petites dimensions, exprimant le plus évidemment l'atrophie, appartiennent aux cas où la nature de la maladie, d'après la loi que j'ai formulée, comportait l'existence de cette altération, au plus haut degré. Les faits de mensuration sur des cerveaux à l'état normal, que j'ai consignés dans l'Appendice qui termine ce volume, sont de nature à donner une valeur absolue à cette induction tirée de la comparaison des dimensions dans les diverses espèces de la folie.

IIe PARTIE.

OBSERVATIONS DE MALADIES

ÉTRANGÈRES A LA FOLIE.

LIVRE PREMIER.

OBSERVATIONS D'IMBÉCILLITÉ

CONSÉCUTIVE A UNE MALADIE CÉRÉBRALE ACCIDENTELLE.

317.

Homme. 42. Marié. Ouvrier.

— 388 J. Gastro-entérite.

Vers la fin de juillet 1838, sans cause appréciable, perte subite de la connaissance et chute. Quelques jours après, embarras, puis perte de la parole. Un mois après, engourdissement du bras et de la jambe du côté droit, et paralysie. Le malade, qui ne peut se faire comprendre, s'emporte et menace. Il est surtout violent envers sa femme.

Symptômes à l'entrée : Hémiplégie du côté droit, avec conservation de la sensibilité. Conservation des mouve-

mens de la face. Langue se déviant à droite par sa pointe, lorsque le malade la fait sortir de sa bouche. Le malade comprend ce qu'on lui dit; il veut répondre, et il prononce ces articulations : « *qué beau, té beau* », qu'il répète plusieurs fois de suite, en exprimant, par son visage et ses mouvemens, l'impatience et l'irritation. Il rit sans motif apparent. Il est très irascible. Il éprouve de temps à autre des convulsions épileptiformes, avec symptômes de congestion cérébrale. Le membre inférieur droit est œdématié.

Des symptômes de gastro-entérite se manifestent, et le malade meurt.

Tête, 500. — 190. 133. 260. 340. 340. — 1263.

Front assez haut, mais étroit. Du bord externe d'une orbite à l'autre, quatre-vingt quinze milimètres.

L'hémisphère gauche est affaissé au niveau de la partie moyenne de la scissure de Sylvius. Les membranes sont saines. Le cerveau est étroit, alongé. Les lobes antérieurs sont courts. Les circonvolutions sont petites. La substance grise est pâle; la substance blanche ferme.

L'hémisphère gauche offre l'altération suivante : Les circonvolutions qui constituent l'île, au fond de la scissure de Sylvius, et toute l'épaisseur du corps strié, n'existent plus, et sont remplacés par une cloison membraneuse qui forme la paroi du ventricule. D'une part, la membrane ventriculaire épaissie, sur laquelle rampent les vaisseaux, d'autre part l'arachnoïde et la pie-mère, constituent cette cloison; entre ces deux parties de la cloison, existe du tissu cellulaire qui les unit lâchement, et qui a une couleur jaunâtre. Au pourtour de la perte de substance, plusieurs circonvolutions sont ramollies, atrophiées, et se montrent comme déchirées; dans plusieurs points, elles sont indurées. L'altération des bords de la perte de substance se propage davantage en avant, à la naissance du lobe antérieur qui est court. La couche optique et le pédoncule paraissent sains.

318.

Homme. 66. Restaurateur.

— 800 J. Ramollissement cérébral.

Il y a deux ans, attaque d'apoplexie, paralysie du côté gauche. Depuis, trouble de la raison.

A l'entrée : Paralysie du côté gauche de la face. Paralysie du bras gauche, avec contracture de l'avant-bras sur le bras, des doigts sur la main. La jambe, de ce côté, a conservé ses mouvemens. La sensibilité de la peau est diminuée à la face, au bras, et au membre inférieur. Pupille du côté gauche dilatée. Douleurs à la partie postérieure de la tête. Évacuation involontaire des urines et des matières fécales. Constipation habituelle. Affaiblissement des facultés intellectuelles ; tristesse et hilarité sans motifs ; loquacité. Le malade garde le lit.

Quelques congestions cérébrales légères, à intervalles assez éloignés.

Six jours avant la mort, abattement, gêne de la respiration, gémissemens, douleurs abdominales, perte de la connaissance, coma.

A la partie supérieure et interne du lobe antérieur droit, à vingt-sept millimètres de son extrémité antérieure, existe un ramollissement qui comprend plusieurs circonvolutions dans toute leur épaisseur, et qui s'étend jusqu'à la paroi ventriculaire, sans l'intéresser. Il n'existe pas de ligne de démarcation sensible entre les parties ramollies et les parties de consistance normale. La couleur des parties ramollies n'est pas altérée. La substance grise est comme diffluente; la blanche a perdu tout aspect fibreux, et s'éraille en tout sens, à la plus légère traction. Dans toute la partie altérée, on remarque un assez grand nombre de petites ponctuations inégales d'un rouge foncé, qui forment des groupes, et qui paraissent être de petits épanchemens de sang.

Dans le lobe postérieur droit, existe un kyste apoplectique du volume d'une noisette, à parois loculaires, revêtu d'une membrane contenant de la sérosité. Le ventricule latéral de l'hémisphère droit est dilaté. La substance blanche qui constitue ses parois, celle du septum et de la voûte, ont une consistance plus grande que dans l'état ordinaire. La couche optique droite offre, à travers la membrane ventriculaire épaissie, une couleur jaune rouille. Dans sa partie postérieure et externe, l'œil et le doigt font reconnaître une dépression très sensible, qui paraît indiquer une perte de substance. Une incision fait reconnaître, dans cette partie, l'existence d'un kyste, du volume d'une petite noix, contenant de la sérosité jaunâtre, à parois loculaires revêtues d'une membrane lisse. Ce kyste remplace toute la portion externe et postérieure de la couche optique. Les substances blanche et grise qui l'entourent, ont une consistance sensiblement plus ferme que dans l'état normal.

La couche optique du côté gauche, légèrement altérée dans sa couleur, et comme un peu atrophiée, contient un très petit kyste apoplectique.

Les lobes olfactifs sont durs d'une couleur jaune rouille ; les nerfs olfactifs sont eux-mêmes très consistants.

Les artères de la base sont encroûtées de plaques jaunes.

319.

Homme. 54. Marié. Commissionnaire.

Chute sur la tête. 1650 J. Gangrène.

Renseignemens incomplets. Il y a trois ou quatre ans, à la suite d'une chute qui détermina plusieurs plaies à la tête, symptômes de paralysie. Il y a un an, premiers symptômes d'aliénation mentale. Il erre dans les campagnes ; il marche sans cesse, il parle seul.

A l'entrée, la parole est embarrassée ; il faut beaucoup d'attention pour saisir ce que dit le malade. Il traîne la jambe gauche, qui offre des cicatrices anciennes. Le bras gauche est à demi paralysé. Le malade, quand il a besoin de s'appuyer, se sert du membre supérieur droit. L'intelligence est affaiblie. Les discours n'ont pas de suite. La physionomie est stupide. Le malade est gâteux. Il mange avec voracité.

Gangrène du gros orteil gauche, qui se borne à l'étendue d'une pièce de deux francs. L'inflammation et la suppuration se propagent le long des gaines tendineuses. La peau se gangrène dans une petite étendue de la région antérieure de la jambe ; vers son tiers inférieur, une fistule s'ouvre. La suppuration est très abondante. La jambe se fléchit sur la cuisse, et la cuisse sur le bassin. La peau se gangrène en plusieurs points de la région rotulienne du genou. Marasme. Mort.

Encéphale, 1.240.

Adhérences celluleuses entre les deux faces internes des hémisphères. Légère opacité des membranes. Couche corticale pâle et mince.

L'hémisphère cérébral droit est sensiblement moins volumineux que le gauche. Dans plusieurs circonvolutions, au-dessus de la scissure de Sylvius, la couche corticale offre comme des éraillures où cette substance manque, est remplacée par un liquide à demi gélatineux, qui laisse voir, en plusieurs points, la substance blanche recouverte seulement d'une lame celluleuse transparente. Les circonvolutions sont amincies, ont moins de hauteur et sont comme froncées dans une étendue circulaire de quarante millimètres de diamètre. Une de ces éraillures a une couleur rouille foncé. A l'extrémité antérieure du lobe sphénoïdal droit, il y a perte de substance de la couche cor-

ticale avec coloration rouille, ramollissement diffluent des bords de la couche persistante. La substance blanche, au centre de l'altération, qui pourrait loger une semence de haricot, est à nu, et simplement recouverte d'une lame celluleuse.

L'hémisphère droit paraît avoir perdu beaucoup de sa hauteur, en avant et en arrière. En effet, une incision longitudinale, pratiquée dans cet hémisphère, au niveau de la partie moyenne du ventricule latéral, fait voir les altérations suivantes : En avant, le lobe antérieur est creux et offre une cavité qui communique largement avec le ventricule latéral, dont elle paraît être la continuation. La substance blanche est là remplacée par des lames celluleuses de couleur rouille, qui forment les parois de la cavité, et qui tapissent une couche mince de substance cérébrale blanche et grise. La cavité est formée aux dépens de la substance blanche en avant et en dehors du corps strié, qui est intact dans la portion qui fait saillie au-dedans du ventricule ; la couche optique est aussi intacte. En arrière, le ventricule latéral s'étend jusqu'à l'extrémité postérieure de l'hémisphère, dont la portion inférieure a disparu. La paroi de la cavité ventriculaire agrandie est là constituée exclusivement par des membranes de couleur de rouille. Toute la portion de substance cérébrale blanche et corticale qui forme la partie inférieure du lobe postérieur, au-delà de l'extrémité postérieure du mésolobe, et qui repose sur le cervelet, a complètement disparu, et est remplacée par une toile celluleuse assez épaisse, qui se continue avec la pie-mère et l'arachnoïde externe, et qui n'est autre chose que la portion de ces membranes qui recouvrait les circonvolutions manquantes. La surface ventriculaire a une couleur jaunâtre. La substance cérébrale qui en forme les parois est indurée, et résiste à l'action du scalpel.

L'hémisphère gauche offre une seule éraillure dans une anfractuosité. La cavité ventriculaire est grande.

320.

Homme. 66. Marié. Ouvrier.

Frère et sœur aliénés. 850 J. Hydropisie cérébrale.

Il y a deux ans, maladie, à la suite de laquelle il marche difficilement. Léger embarras de la parole. A l'entrée, faiblesse intellectuelle. Marche embarrassée. Surdité. Faiblesse de la vue.

Deux mois après l'entrée, érysipèle phlegmoneux de la face et du cuir chevelu. Abcès de la conjonctive. Symptômes fébriles. Demi-coma pendant plusieurs jours. Le malade se rétablit. L'intelligence est plus obtuse. La station est chancelante, la marche difficile. Un abcès se forme au-dessous de l'angle de la mâchoire inférieure du côté droit.

Six jours avant la mort, diarrhée, affaissement. Embarras de la respiration. Décubitus sur le dos. Perte graduelle de la connaissance, de la sensibilité. Immobilité. Coma.

Encéphale, 1.244.

Grande quantité de sérosité dans la cavité arachnoïdienne. Épaississement des méninges. Ventricules latéraux distendus par une quantité considérable de sérosité.

Dans l'hémisphère droit existe une cavité enkystée, creusée dans les circonvolutions qui forment la partie inférieure du lobe postérieur, à son union avec le lobe moyen.

Cette cavité, qui n'est séparée, de la surface externe et de la cavité ventriculaire, que par une mince paroi de substance cérébrale, est tapissée par une membrane épaisse, parsemée de quelques minces incrustations cartilagineuses; elle contient de la sérosité. A son pourtour,

la substance cérébrale est indurée ou ramollie, a une couleur jaune rouille, et, dans la moitié de ce pourtour, il existe du tissu cellulaire lâche, infiltré de sérosité jaune rouille, et adhérant à une surface cérébrale irrégulièrement floconneuse. L'ensemble de l'altération est égal en volume à une grosse noix. Artères encroûtées de plaques cartilagineuses; celle qui rampe dans les anfractuosités des circonvolutions comprises dans cette altération, et qui est extérieure au kyste, offre un grand nombre de plaques morbides.

321.

Homme.	**70.**	**Marié.**
—	1640 J.	Gangrène.

Diminution des facultés intellectuelles. Incohérence dans les idées. Engourdissement. Taciturnité. Douze jours avant la mort, symptômes d'entérite, gangrène des orteils; escharres gangréneuses de la peau qui recouvre le sacrum et les trochanters.

Encéphale, 1.405.

L'hémisphère gauche présente, à sa face externe, vers l'union du lobe moyen au lobe postérieur, un sillon oblique d'avant en arrière, s'étendant depuis son bord externe jusqu'à la grande scissure interlobaire. Ce sillon a une profondeur inégale, plus grande dans sa partie moyenne, où il pourrait loger une très grosse noix. Au fond de ce sillon, les membranes du cerveau adhèrent assez intimement à sa substance. Les circonvolutions qui occupent le fond du sillon, sont atrophiées, ramollies, et offrent une couleur jaune rouille; il en est de même, à un degré plus faible, des portions de circonvolutions qui forment les parties latérales du sillon. Dans la partie la plus profonde de ce sillon, après avoir détaché les membranes au milieu du détritus

des circonvolutions, on remarque l'ouverture d'une cavité qui pourrait loger une petite noix. Cette petite cavité, qui est tapissée par une membrane, contient un peu de sérosité limpide. Un kyste plus petit, également tapissé par une membrane, existe en arrière du sillon. Un autre kyste analogue, pouvant loger une noisette, est trouvé dans la substance blanche, au-devant du corps strié. Point d'autre altération dans les membranes et le cerveau.

Résumé.

Les grandes pertes de substance qui succèdent à l'hémorrhagie et au ramollissement du tissu cérébral, entraînent, comme conséquence plus ou moins immédiate et nécessaire, quand la vie subsiste, une diminution permanente des facultés intellectuelles. Bien que l'état de l'intelligence offre, alors, beaucoup d'analogie avec celui qui s'observe dans la folie et l'idiotie, il n'en serait pas moins tout-à-fait illogique de confondre des états morbides aussi essentiellement différens.

J'ai réservé pour désigner cette classe de faits dans lesquels la diminution de l'intelligence est le résultat d'une maladie accidentelle de la substance cérébrale, développée postérieurement à la première enfance, le nom d'imbécillité, qui est à peu près sans emploi légitime dans le vocabulaire de la science, depuis qu'on s'accorde généralement à réunir, sous le nom d'idiotie, les maladies mentales dont l'origine remonte à la vie intra-utérine, ou aux premiers temps de la vie extra-utérine. L'imbécillité, ainsi définie, se distingue de l'idiotie par l'époque de son développement; de la folie chronique simple, par les phénomènes

apoplectiques qui ont marqué l'invasion de la maladie, et par l'existence de la paralysie ; de la folie paralytique, par la marche de la maladie et par la circonscription de la paralysie. Lorsque la paralysie partielle manque ou est peu prononcée, et lorsque des renseignemens précis n'ont pu être obtenus sur les premiers temps de la maladie, il est difficile de distinguer sûrement l'imbécillité de la folie chronique ou paralytique parvenue à son summum d'intensité, et une erreur de diagnostic est facile. C'est ce qui m'est arrivé pour les observations 319 et 320, que j'ai rapportées pendant la vie, la première à la folie paralytique, la seconde à la folie chronique stupide. Dans les trois autres cas, le diagnostic a été exactement porté dès l'entrée des malades à l'Asile.

Les cinq observations que j'ai cru devoir réunir sous le nom d'imbécillité consécutive, ont eu ceci de commun que, dans toutes, il existait une ou plusieurs altérations, suites d'hémorrhagie ou de ramollissement, comprenant une portion assez étendue de la couche corticale cérébrale.

Dans deux observations, indépendamment du trouble intellectuel, il y avait hémiplégie bien caractérisée (obs. 316 et 317); le corps strié ou la couche optique du côté opposé, sont compris dans l'altération.

Dans l'obs. 318, il y avait seulement faiblesse hémiplégique ; la plus grande partie de la substance blanche de l'hémisphère du côté opposé est détruite, mais le corps strié et la couche optique sont intacts.

Dans l'obs. 319, il y avait seulement faiblesse des extrémités et embarras de la parole. L'altération a son siége dans le lobe postérieur, près de sa surface.

Dans l'obs. 320, aucuns symptômes de paralysie n'avaient été constatés ; l'altération principale existe à la surface du lobe postérieur. Un kyste existe dans la substance blanche du lobe antérieur.

La fréquence de la coïncidence des altérations du système artériel du cerveau avec les ramollissements et les hémorrhagies de cet organe, ne permet guère de révoquer en doute l'influence des lésions vasculaires sur la formation de ces désorganisations cérébrales, si vastes et si rapides, dont la nature est encore controversée. Cette influence s'est révélée, par rapport au siége même de l'altération, dans l'obs. 319. On a pu remarquer la coïncidence d'une hémorrhagie multiple (obs. 296), avec l'obturation des veines cérébrales supérieures, par un caillot solide ; les épanchemens hémorrhagiques avaient pour siége principal la substance cérébrale ramollie d'où ces vaisseaux prennent naissance. J'ai eu récemment l'occasion de constater, dans un cas de ramollissement rouge du corps strié, que l'artère qui se rend dans cette partie était altérée et complètement remplie par un caillot solide. Dans un cas de ramollissement hémorrhagique du cœur, suivi de rupture instantanément mortelle, l'artère cardiaque antérieure était ossifiée dans toute son étendue.

L'influence de l'innervation cérébrale, sur la vitalité de la peau, se révèle par la facilité avec laquelle la gangrène s'établit chez les individus dont le cerveau est profondément altéré. Dans deux cas (obs. 319, 321), la mort a été déterminée par une gangrène des extrémités; une fois la gangrène s'est développée dans le membre paralysé. Lorsque la folie paralytique se termine par le dépérissement graduel auquel j'ai donné le nom de marasme cérébral, des escharres gangréneuses se développent dans toutes les parties de la peau qui subissent une pression tant soit peu continue.

LIVRE II.

OBSERVATIONS D'IDIOTIE.

322.

Homme. 6 ans 6 mois.

Grand' mère et mère épileptiques.

Dès l'âge de deux ans, attaques d'épilepsie tous les quatre ou cinq jours. A quatre ans, petite vérole. Attaques tous les jours. L'enfant perd ce qu'il avait d'intelligence. Il ne sait plus parler. Il prononce encore les mots papa et maman.

A l'entrée, il est dans le même état. On est forcé de le faire manger. Il gâte constamment. Attaques se reproduisant presque tous les jours. Masturbation, qui, une fois, détermine un paraphymosis. Salivation habituelle, entretenue par l'habitude d'introduire la main dans la bouche. Développement de scrophules. Marasme.

Tête, 518. — 171. 120. 278. 327. 342. — 1238.

Encéphale, 1.172. — Cervelet, 0.156.

Circonvolutions uniformément petites. La couche corticale est mince, pâle, très molle, et se détache complètement et avec une grande facilité de la substance blanche des circonvolutions, par la pression du doigt, sous forme d'une membrane comme gélatineuse. Substance blanche très ferme, très élastique. Cervelet sain.

323.

Homme. 14.

Idiot de naissance. Intelligence nulle. Point de parole.

Évacuations involontaires. Appétit vorace. Symptômes de congestion cérébrale, mort prompte.

Tête, 490. — 171. 117. 263. 318. 336. — 1205.
Encéphale, 1.128. — Cervelet, 0.126.

Les lobes antérieurs sont comme tronqués obliquement de dedans en dehors et d'avant en arrière. Ils offrent, sur leur face inférieure, de chaque côté, une dépression correspondante à la saillie des voûtes orbitaires. La partie moyenne qui sépare les deux dépressions, et qui correspond aux nerfs olfactifs, a sensiblement plus de longueur et d'épaisseur que les parties latérales. Dans leur ensemble, les lobes antérieurs sont courts, étroits et ont peu de hauteur. Les circonvolutions sont minces, les anfractuosités peu profondes. La couche corticale est mince. Hypérémie des deux substances et des membranes.

324.

Homme. 30. Célibataire.

Intelligence obtuse dès les premiers temps de la vie. Le malade paraît avoir peu d'idées. Il peut parler ; mais il reste habituellement taciturne et immobile. Il ne gâte pas. Il a des accès de fureur, surtout à la suite d'attaques d'épilepsie auxquelles il est sujet depuis l'âge de six ans ; les attaques, quelquefois très éloignées, se répètent souvent un grand nombre de fois en quelques jours. Développement subit de symptômes de péritonite. Mort.

Encéphale, 1.117. — Cervelet, 0.158.

Légère injection et infiltration séreuse de la pie-mère. Substance cérébrale pâle. Dureté remarquable des deux substances.

Les lobes antérieurs, minces, se terminent en pointe ; leurs circonvolutions sont minces. Le lobe droit est plus

court que le gauche de cinq millimètres. Ce lobe est comme infléchi en bas. Les circonvolutions de sa face inférieure sont considérablement atrophiées ; leur épaisseur a moins d'un millimètre ; les anfractuosités ne sont que des sillons superficiels. Leur ensemble représente une sorte de froncement, qui semble attirer les parties environnantes vers le point central de l'atrophie équivalente en surface à celle d'une pièce de 5 francs. La dureté de la substance cérébrale est encore plus grande dans cette partie que dans les autres régions.

Épanchement de sang dans le péritoine, par suite d'une rupture de la rate, qui est ramollie, et qui offre plusieurs foyers hémorrhagiques, dont l'un est en communication avec la cavité péritonéale.

325.

Homme. 45. Célibataire.

Amené de la prison de Chartres en 1830 à l'Asile, où il est mort en 1841, par suite d'une gastro-entérite.

Intelligence faible. Il est irascible, querelleur, gourmand. Il est capable d'attachement. Il aime beaucoup son gardien. Il s'est attaché à un malade des plus sales et des moins intelligens. Il a peu d'idées suivies. Il comprend ce qui est relatif aux premiers besoins de la vie, et demande clairement et nettement tout ce qui lui est utile. Il chante très souvent et à haute voie, sur des airs d'église, des paroles sans suite et sans signification. Il gâte de temps à autre, mais non constamment. Il mange gloutonnement et salement. Jamais le gardien n'a observé chez lui aucune manifestation érotique. La tête est petite. Le visage est imberbe. Les extrémités inférieures sont contractées et fléchies, les jambes sur les cuisses et les cuisses sur le bassin. Le volume des jambes est plus petit que celui des

bras, et le volume des cuisses dépasse à peine celui des bras. Le malade ne marche pas.

Encéphale, 0.970. — Cervelet, 0.118.

Largeur des lobes antérieurs à leur naissance, 95m.

Les membranes n'offrent aucune altération. La surface cérébrale ne diffère de l'état normal, ni pour la couleur, ni pour la consistance, ni pour l'épaisseur de la couche corticale; il en est de même de la substance blanche. Mais le cerveau, petit, offre les vices de conformation suivants.

La scissure médiane manque dans un tiers de la longueur du cerveau. En avant dans l'étendue de quinze millimètres, la scissure existe, et les extrémités antérieures des hémisphères sont complètement séparées. En les écartant, on voit le repli antérieur du mésolobe.

A partir de la distance de quinze millimètres jusque dans une étendue de cinquante-cinq millimètres, les circonvolutions se continuent sans interruption d'un hémisphère à l'autre. Cette réunion complète s'opère au moyen : 1° de deux circonvolutions symétriques qui se réunissent en une sur la ligne médiane; 2° de deux circonvolutions symétriques qui s'adossent sur la ligne médiane, où un sillon peu profond indique le lieu où devrait exister la scissure; 3° d'une large circonvolution qui occupe transversalement toute l'étendue des deux hémisphères, sans qu'il y ait sur la ligne médiane d'autre tracé de scissure qu'une échancrure au bord postérieur de la circonvolution. Cette circonvolution, par ses deux terminaisons latérales, qui se replient sur elles-mêmes en avant et en dedans, limite de chaque côté, en arrière et en haut, la scissure de Sylvius.

A partir du bord postérieur échancré de cette circonvolution, la scissure existe. En écartant ses bords, on aperçoit le mésolobe dans sa partie postérieure, et on

remarque qu'en avant les circonvolutions de la face interne s'entrecroisent à la manière des doigts, que la surface du mésolobe est bosselée et constituée comme par des rudimens de circonvolutions qui s'effacent graduellement, et ne disparaissent qu'à l'extrémité postérieure du mésolobe, là où il prend, en se réfléchissant, le nom de bourrelet. A la base, les deux circonvolutions qui longent la fente cérébrale, après avoir contourné, d'avant en arrière, la moëlle allongée, se réunissent en arrière sur la ligne médiane, et constituent par leur réunion le bourrelet du mésolobe; un sillon longitudinal peu profond indique le lieu de cette réunion, et se continue de la base à la face supérieure du mésolobe. En avant, ces deux circonvolutions se terminent en forme de massue et sans présenter l'incurvation ancyroïde qui appartient à l'état normal.

La voûte à trois piliers, la cloison, les piliers réfléchis, le corps frangé manquent complètement. Les deux ventricules latéraux et le troisième ventricule sont réunis en une seule cavité. Les éminences mamillaires ont un très petit volume. La commissure antérieure est volumineuse. Les couches optiques sont petites et réunies dans toute leur étendue, par la commissure molle. Le conarium est petit. La corne d'Ammon est rudimentaire et constitue une saillie en forme de massue, sans aucune trace de sillons transversaux. Le lobe moyen est court; la scissure qui le sépare du lobe antérieur est peu profonde, et la portion réfléchie du ventricule est peu considérable. La portion occipitale du ventricule manque tout-à-fait, ainsi que les circonvolutions formant la portion inférieure du lobe postérieur, et situées dans l'état normal, au-dessous de l'anfractuosité antéro-postérieure, qui correspond, par sa direction, avec la corne ventriculaire postérieure, et dont le fond n'est séparé de cette cavité que par une mince paroi.

326.

Homme. 60. Célibataire.

Faiblesse intellectuelle depuis la naissance. Paroxysmes d'agitation.

A l'entrée, faiblesse intellectuelle. Le malade parle. Il sait se conduire. Il a de la mémoire. Il a peu d'idées, est calme, docile, propre. Symptômes d'hypertrophie du cœur, entraînant la mort dans la dyspnée.

Encéphale, 1.320.

Point d'altération appréciable.

327.

Femme. 25. Célibataire.

Intelligence nulle. Mutisme absolu. Indifférence complète pour ce qui se passe. Il faut faire manger la malade. Évacuations involontaires. La malade marche avec peine, et aime à rester accroupie. Ses jambes sont faibles et déformées. Taille et apparences extérieures d'une fille de dix ans. Symptômes de phthisie pulmonaire et de péricardite.

Encéphale, 0.720.

Le cerveau est également et uniformément développé, si ce n'est en avant, où les lobes antérieurs, à leur face inférieure, offrent, de chaque côté de la circonvolution sur laquelle s'appuie le nerf olfactif, une dépression plane, oblique de dedans en dehors, et où ces lobes se montrent, en conséquence, comme tronqués. La substance grise est pâle et molle. Son épaisseur est assez grande. Les ventricules latéraux ont une grande étendue. Les circonvolutions sont peu profondes. La substance blanche forme, dans les circonvolutions, une couche très mince.

Résumé.

Dans un cas (obs. 325), l'idiotie est très peu prononcée ; il n'y a réellement que faiblesse intellectuelle congéniale ; aucune altération du cerveau, dont le volume est normal. Dans deux cas (obs. 322 et 326), l'idiotie est très prononcée ; le cerveau n'est pas sensiblement altéré, mais son volume est peu considérable ; le défaut de volume est surtout sensible dans les circonvolutions des lobes antérieurs. Dans un cas (obs. 324), il y a faiblesse de l'intelligence, et la faculté de parler existe. Le cerveau n'offre pas d'altération morbide ; il a un petit volume, et de plus il offre un vice de conformation par défaut de développement du mésolobe, de la voûte et des cornes d'Ammon ; cas très rare et très curieux dont je me propose de tirer parti à propos de l'histoire de l'évolution du cerveau. Dans deux cas (obs. 321 et 323), l'idiotie est associée à l'épilepsie. Il y a altération du cerveau, ramollissement gélatineux de la couche corticale (obs. 321), atrophie et induration de plusieurs circonvolutions d'un hémisphère (obs. 323). Dans l'obs. 323, le volume du cerveau est petit ; dans l'obs. 321, au contraire, le volume du cerveau est considérable, si l'on tient compte de l'âge ; le cervelet surtout est très volumineux, et il est digne de remarque que le malade, âgé de six ans et demi, se livrait habituellement à l'onanisme.

LIVRE III.

OBSERVATIONS DE MALADIES

ÉTRANGÈRES A L'ALIÉNATION MENTALE.

328.

DÉLIRE FÉBRILE.

Femme. **59.** **Mariée.** **Ouvrière.**
— 6 J. Gastro-entérite.

Antécédens mal connus. Depuis plusieurs années, santé dérangée. Il y a quatre mois, gastro-entérite. Depuis huit jours, délire.

A l'entrée, délire général, incohérent, agitation, cris. État fébrile, pouls fréquent, petit, langue rouge, face pâle, abattement. L'affaiblissement augmente rapidement, et la malade meurt le sixième jour.

Encéphale, 1.171. — Cervelet, 0.151.

Altérations de l'encéphale nulles. Traces de gastro-entérite.

329.

CHORÉE.

Homme. **12.** **Célibataire.**
— 6 J. Congestion cérébrale.

Chorée générale depuis quatre jours, sans trouble intellectuel appréciable.

A l'entrée, mouvemens continuels, involontaires et désordonnés des membres, du tronc et de la face. Cris violens, inarticulés. Pas de parole. Insomnie. Pouls fré-

quent. Les mouvemens augmentent de violence, et sont continuels. Mort dans la nuit.

Encéphale, 1.190. — Cervelet, 0.164.
Moëlle épinière, 0.025.

Point de sérosité dans la cavité arachnoïdienne ni dans le canal de la moëlle. Injection très considérable de la pie-mère cérébrale, cérébelleuse et rachidienne. Entre les circonvolutions, cette injection donne à la pie-mère une couleur rouge foncé. L'injection est plus considérable qu'ailleurs, le long des bords de la face supérieure du cervelet. Dans la partie correspondante du cervelet, la substance corticale est plus molle que dans les autres points. Le bulbe rachidien est très mou, ainsi que les corps restiformes, sans changement de couleur. Toute la substance cérébrale est molle, injectée, sans autre altération notable.

La rareté de la mort dans la chorée donne du prix à cette observation. J'avais été appelé auprès du malade avant son entrée à Saint-Yon. Lors de l'entrée, aux symptômes essentiels à la chorée se sont ajoutés des symptômes de congestion cérébrale. J'ai apporté le plus grand soin dans l'examen anatomique de l'appareil cérébro-spinal.

APPENDICE.

OBSERVATIONS

D'ÉTAT SAIN DU CERVEAU.

Dès mes premières recherches d'anatomie pathologique, et avant d'accorder une valeur pathologique quelconque aux altérations que je croyais rencontrer dans l'encéphale des aliénés, je n'avais pas négligé de recourir à l'inspection de l'encéphale chez des individus dont la raison fût demeurée intacte jusqu'au moment de la mort, afin d'obtenir un terme de comparaison entre l'état normal des différentes parties constitutives de cet organe, et ce que l'on devait considérer comme exprimant une déviation de cet état. J'ai pu, ainsi, m'assurer, en ayant à la fois sous les yeux un cerveau d'aliéné et un cerveau d'individu non aliéné, combien est inexacte l'assertion souvent émise, qu'entre deux cerveaux de ce genre, il est absolument impossible de distinguer celui que la folie peut revendiquer. L'affirmation contraire serait bien plus près de la vérité, surtout si on ne l'émettait pas sans quelque restriction. En ce qui concerne la folie paralytique, au moins est-il vrai de dire que la différence saute aux yeux, et ne peut être méconnue que par la prévention ou l'inattention.

J'ai pensé qu'il ne serait pas sans utilité de soumettre à l'inspection attentive et minutieuse à l'aide de laquelle j'ai pour habitude d'explorer le cerveau des aliénés, quelques cerveaux choisis dans des circonstances telles qu'on pût les considérer comme représentant autant que possible l'état normal, et de publier, à la suite de mes documens pathologiques, les résultats de cette inspection,

fournissant ainsi, comme élémens de comparaison, en quelque sorte des documens normaux.

J'ai dû restreindre le nombre de mes observations, et parce que les circonstances que je désirais voir réunies pour chaque observation, se réalisent assez rarement, et parce que je craignais de grossir inutilement un volume qui pourra déjà paraître trop long à plus d'un lecteur, quelque soin que j'aie pris pour élaguer toute superfluité, et pour éviter toute redite. Les huit observations que je publie me paraissent suffisantes pour conduire au but que je me suis proposé.

1.

LEFEBVRE. Femme. 45.

Suppliciée pour crime d'assassinat, le 4 mars 1841.

Dimensions de la tête revêtue des parties molles et rasée, 560. — 200. 142. 310. 340. 335. — 1327.

Diamètre bi-pariétal, 148.

Ouverture faite après vingt-quatre heures.

Encéphale, 1.320.

Circonvol. horiz. antér., 10^{m}. Couche cortic., A. 2^{m} 5; P. 3, 4 et 5.

Longueur de l'hémisphère, 193^{m}; du lobe antér., 38; postér., 68; du mésolobe, 87.

Hauteur de l'hémisphère au-dessus du mésolobe, 42.

Crâne épais, non symétrique.

Dure-mère flasque sur le cerveau, qui ne paraît pas remplir complétement la cavité qu'elle constitue. Nombreuses bulles d'air dans les vaisseaux sous-arachnoïdiens. Membranes d'une grande ténuité, parfaitement transparentes, sans injection. Point de sérosité au-dessous de l'arachnoïde. Au contact de l'air, quelques vaisseaux sous-jacens à l'arachnoïde prennent une couleur rouge vive, et il se forme de légères marbrures d'un rouge vif uniforme

Les membranes se dessèchent avec une grande promptitude, et, lorsqu'on cherche à les détacher, ce qui ne peut se faire que pour de très petites portions, la surface de la couche corticale cède à la portion de membrane desséchée, des parcelles de substance cérébrale par flocons et par couches très minces. La couche corticale, de couleur grise à sa surface, offre, dans son épaisseur, trois nuances superposées de cette couleur, dont l'intermédiaire est plus pâle. La couche corticale, par sa couleur, se détache vivement de la substance cérébrale sous-jacente, qui a une couleur blanche très éclatante et très pure. La surface inférieure du lobe antérieur droit offre, dans deux circonvolutions longitudinales, une teinte blanchâtre qui se fond par nuances dégradées avec la couleur grise des autres parties de la surface cérébrale. Les vaisseaux de la substance blanche contiennent du sang qui apparaît par gouttelettes au moment de la section. La couche corticale du cervelet offre, à l'extérieur, une teinte gris jaunâtre, plus foncée qu'à l'intérieur.

2.

SUARD. Homme. 21.

Supplicié pour crime d'assassinat, le 23 avril 1841.

Tête, 540. — 180. 148. 300. 300. 330. — 1258.
Diamètre bi-pariétal, 150.

Tête symétrique.

Ouverture après quarante-huit heures.

Circonvolution antérieure, 9^{m}.

Longueur de l'hémisphère, 175; du lobe antérieur, 42; du lobe postérieur, 58; du mésolobe, 75.

Dure-mère un peu flasque. Membranes cérébrales ténues, transparentes. Vaisseaux sous-arachnoïdiens for-

mant des arborisations grossières. Point de sérosité sous l'arachnoïde. Bulles d'air dans les vaisseaux. Le cerveau s'affaisse. La couche corticale a une couleur grise cendrée à sa surface, plus claire dans sa moitié interne, qui pourtant tranche vivement avec la couleur blanche éclatante et pure de la substance sous-jacente. La substance grise est molle, et cède des flocons aux membranes le long de la grande scissure interlobaire. La substance blanche est molle, légèrement sablée de sang à la section. Point de granulations dans les ventricules. Mollesse du cervelet, de la protubérance annulaire et de la moëlle allongée.

3.

DUGARD. Homme. 22.

Supplicié pour crime d'assassinat, le 21 avril 1841.

Tête, 536. — 180. 145. 280. 310. 330. — 1245.

Diamètre bi-pariétal, 150.

Tête non symétrique. Le côté droit est plus porté en avant, et le gauche plus en arrière, d'où il résulte que la bosse frontale gauche est sur un plan plus postérieur, et que la région occipitale de ce côté semble plus proéminente et plus bombée.

Examen du cerveau après quarante-huit heures.

Encéphale, 1.250. — Cervelet, 0.160.

Circonvolution antér., 10^m.

Couche corticale, A. 2^m 5, 3; P. 3 à 4; B. 4 à 4^m 5.

Longueur de l'hémisphère, 175; du lobe antér., 42; postér., 62; du mésolobe, 73.

Hauteur, 43.

Le défaut de symétrie se reproduit manifestement dans le crâne et dans le cerveau enveloppé de ses membranes. Le crâne est creusé de deux excavations correspondant à des développemens vasculaires de la dure-mère, qui con-

sistent en lacis de vaisseaux vides de sang. Dure-mère flasque. Le cerveau ne remplit pas complètement sa cavité. Membranes cérébrales ténues, transparentes; vaisseaux médiocrement injectés. Point de sérosité au-dessous de l'arachnoïde. Bulles d'air dans les vaisseaux et dans la pie-mère, qui crépite sous le doigt entre plusieurs circonvolutions. La couche corticale a une couleur grise cendrée plus foncée dans sa moitié externe que dans l'interne, qui néanmoins tranche nettement avec la substance sous-jacente éclatante de blancheur. La couche corticale est un peu molle et cède quelques flocons aux membranes, le long de la grande scissure interlobaire. La substance blanche est ferme, élastique. Les arêtes des sections qu'on pratique dans son épaisseur, sont vives et résistantes. Elle est légèrement sablée de sang à la section. Les ventricules latéraux offrent une injection assez vive des vaisseaux sous-jacens à leur membrane, qui, dans la région antérieure des corps striés, présente des granulations très fines, largement espacées.

4.

FERRY. Homme. 22.

Supplicié pour crime d'assassinat, le 31 juillet 1841.

Tête, 540. — 190. 138. 280. 322. 332. — 1262.

Ouverture après vingt-quatre heures.

Encéphale, 1.353. — Cervelet, 0.203.

Circonvolution horizont. antér., 9^{m}.

Couche corticale, A. 2^{m} 5 à 3; P. 3; B. 4.

Longueur de l'hémisphère, 182; du lobe antérieur, 42; du lobe postérieur, 60; du mésolobe, 80.

Dure-mère un peu flasque. Membranes cérébrales très ténues, transparentes. Vaisseaux finement injectés. Extra-

vasation sous-arachnoïdienne de sang dans l'étendue d'une pièce de cinq francs, au niveau de la scissure de Sylvius, à droite. Point de sérosité au-dessous de l'arachnoïde. Bulles d'air dans les vaisseaux. Les membranes cérébrales sont un peu desséchées à la convexité, se détachent difficilement de la surface cérébrale, et entraînent des flocons de sa substance. Là où les membranes sont restées humides, elles se détachent plus facilement et n'entraînent pas de flocons. La couche corticale, d'un gris pâle à sa surface, offre, dans son épaisseur, deux nuances de cette couleur, une extérieure plus foncée, une intérieure plus pâle et jaunâtre, qui, néanmoins, tranche vivement avec la couleur blanche de la substance sous-jacente. La substance blanche est ferme. Les arêtes des sections sont vives et assez résistantes. Elle est légèrement sablée de sang. A la surface du corps strié droit existent de petites extravasations de sang au-dessous de la membrane ventriculaire. Les veinules du corps strié sont gorgées de sang noir. La portion gauche de la cloison offre, à sa surface et en avant, quelques granulations fines et espacées. Le cervelet est ferme.

5.

Homme. 26.

Constitution athlétique.

Gastro-entérite aiguë de courte durée.

Mort le 31 juillet 1841, à onze heures du soir. Nécropsie le 2 août, à neuf heures du matin. Examen le 2 août, à trois heures du soir. Dans l'intervalle, le cerveau, enveloppé de linges et de papier, avait été conservé dans une boîte de fer-blanc.

Encéphale, 1.409.

Circonvol. antérieure horizontale, 9 à 10^{m}. Circonvol. des 2/3 antérieurs de la convexité; maximum, 20^{m}; minimum, 7^{m}.

Couche corticale, A. 2, 2^{m} 5, 3 ; P. 3 à 4 ; B. 4.

Longueur de l'hémisphère, 200^{m} ; du lobe antérieur, 46 ; du lobe postérieur, 64 ; du mésolobe, 90.

Hauteur, 44.

Les membranes cérébrales sont transparentes et ténues, moins ténues dans la région convexe qu'à la base. Les vaisseaux de la pie-mère sont finement injectés. La couleur de l'injection est d'un rouge vif, et apparaît par transparence au travers des membranes. Le long des principaux vaisseaux, il y a coloration rouge vif des membranes, qui apparaît par transparence sous forme de plaques, quand les membranes sont encore adhérentes, et qui cesse d'être appréciable dans les membranes détachées. Les membranes se détachent partout, sans entraîner aucune parcelle de la substance corticale ; elles se déchirent, ainsi que les vaisseaux, avec une grande facilité. Point de sérosité au-dessous de l'arachnoïde. Les circonvolutions sont pressées les unes contre les autres. La surface de la couche corticale a une couleur grise cendrée, d'une teinte parfaitement semblable à celle de la couleur de ses parties profondes. Ce fait se vérifie de la manière la plus incontestable, si l'on applique, sur la surface d'une circonvolution au moment même où elle vient d'être dépouillée de ses membranes, une tranche de circonvolution. On peut en même temps constater combien la surface de la couche corticale est loin de pouvoir être comparée, pour la couleur, à la substance blanche, avec laquelle elle tranche vivement du gris cendré au blanc mat. L'épaisseur de la couche corticale permet de constater deux nuances vaguement séparées par une nuance intermédiaire plus pâle, mais qui se fondent pourtant dans une teinte grise cendrée commune. La substance blanche est notablement sablée de sang à la section. Les deux substances sont fermes. La commissure grise des couches optiques manque. La glande pinéale contient trois

corpuscules analogues à des grains de sable. Le cervelet a une consistance moindre que celle du cerveau, surtout dans sa face inférieure, où sa superficie est très molle et se détache en bouillie avec les membranes. Il porte, sur les bords de cette face, la trace de lésions mécaniques, qu'il a dû subir au moment de son extraction de la cavité cranienne.

6.

Homme. **65.**

Marin livré à l'ivrognerie. Décrépitude prématurée. Gangrène par suite d'ossifications artérielles.

Ouverture vingt-quatre heures après la mort.

Examen du cerveau fait douze heures après l'ouverture.

Encéphale, 1.210. — Cervelet, 0.170.

Couche corticale, A. 2 à 2^{m} 5 ; P. 2^{m} 5 à 3 ; B. 3.

Membranes parfaitement transparentes, minces. Là où elles se sont desséchées, elles entraînent une couche mince de la surface corticale. La surface de la couche corticale a une couleur grise, qui semble un peu moins foncée que celle de son épaisseur. La couleur grise de la couche corticale tranche vivement sur la couleur blanche de la substance sous-jacente.

7.

Femme. **18.**

Rachitique.

Accouchée le vingt août mil huit cent quarante-et-un, morte le vingt-cinq, par suite d'une péricardite aiguë.

Autopsie vingt-neuf heures après la mort. Examen deux

heures après l'ouverture, le cerveau ayant été entouré de linges et de papier.

Encéphale, 1.095.

Circonvol. antér. horiz., 7^{m}; de la convexité, maximum, 18^{m}; minimum, 5^{m}.

Épaisseur de la couche corticale, A. 2, 2^{m} 5; P. 3; B. 3 et 4.

Longueur de l'hémisphère, 170; du lobe antérieur, 37; du lobe postérieur, 55; du mésolobe, 78.

Hauteur, 35.

Membranes très ténues, parfaitement transparentes. Vaisseaux vides de sang. Point de sérosité au-dessous de l'arachnoïde. Les membranes se détachent partout sans entraîner des parcelles cérébrales. Circonvolutions pressées les unes contre les autres. Les anfractuosités sont très peu profondes. Surface corticale gris cendré fauve d'une teinte parfaitement semblable à celle de l'épaisseur de la couche, ce qui se vérifie par l'application d'une tranche de circonvolution à la surface d'une autre circonvolution dépouillée de ses membranes. On distingue, dans l'épaisseur de la couche corticale, trois nuances de gris, une extérieure plus foncée, une intérieure moins foncée, une intermédiaire encore plus pâle. La surface et l'intérieur de la couche corticale tranchent vivement, par leur couleur gris jaunâtre, avec la substance sous-jacente, qui est d'un blanc éclatant. La section de la substance blanche ne donne lieu à l'apparition d'aucune gouttelette de sang. Les deux substances sont fermes. La subtance corticale est plus molle que la substance blanche. Les membranes du cervelet, en se détachant, entraînent des flocons de substance corticale. La surface du cervelet est plus molle que son intérieur.

8.

Femme. **22.**

Morte trois jours après être accouchée.

Phtisie pulmonaire, péricardite, pleurésie et péritonite granuleuses.

Ouverture vingt-quatre heures après la mort.

Examen trois heures après l'ouverture, le cerveau ayant été conservé, entouré de linges dans une boite de fer-blanc.

Encéphale, 1.122. — Cervelet, 0.161.

Circonvol. ant. 7m. Épaisseur de la couche corticale, A. 2, 2m 5; P. 3, 3m 5; B. 3m 5, 4.

Longueur de l'hémisphère, 187; du lobe antérieur, 40; du lobe postérieur, 57; du mésolobe, 90.

Léger épaississement des membranes cérébrales avec opacité dans la région sincipitale, le long du sinus longitudinal, s'étendant de chaque côté à trente millimètres, et s'atténuant graduellement. Partout ailleurs les membranes sont ténues et transparentes. Rougeur vive des membranes à l'extrémité des lobes antérieurs et le long des vaisseaux, au niveau de la scissure de Sylvius. Cette rougeur est constituée par de fines arborisations vasculaires. La couche corticale a, dans ces régions, une teinte rosée qui s'étend à la profondeur d'un millimètre. La pie-mère est finement injectée. La couche corticale a une teinte uniformément grise avec un reflet légèrement rose, et tranche vivement avec la substance blanche. Consistance de la substance blanche plus ferme que celle de la substance grise. Substance blanche fortement sablée de sang à la section. Dans quelques points, des flocons de substance corticale restent adhérens aux membranes. Les membranes du cervelet sont minces, transparentes. La

surface corticale est grise à l'extérieur, jaunâtre à l'intérieur.

Résumé.

En résumant les faits contenus dans ces huit observations, on peut arriver à considérer, comme caractères de l'état normal, dans le cerveau, les conditions suivantes :

Ténuité extrême et transparence parfaite de l'arachnoïde et de la pie-mère réunies.

Absence d'injection par plaques rouges, pointillées sur le bord, et permanentes après l'enlèvement des membranes.

Absence d'infiltration séreuse sous-arachnoïdienne.

Les membranes se détachent de la surface des circonvolutions par petites portions, sans qu'il se produise de décortication. Lorsque la couche corticale est molle et quand les membranes commencent à se dessécher, il peut arriver qu'elles entraînent, dans quelques points circonscrits, des flocons et même des plaques minces et étroites de couche corticale.

La couche corticale a une couleur grise dont la nuance varie un peu suivant les individus, et chez le même individu suivant qu'on l'examine dans les diverses parties de son épaisseur. A l'œil nu la nuance de la surface ne paraît pas plus pâle que celle des parties plus profondes ; la moitié interne de la couche est un peu moins foncée que l'externe, et quelquefois, entre ces deux moitiés, on distingue une nuance intermédiaire plus pâle. Dans tous les cas, toutes les régions de la couche tranchent vivement par leur couleur grise sur la couleur de la substance blanche. Une fois, la surface de la couche corticale a offert une teinte blanche dans une petite partie de son étendue. Cet aspect est celui qui s'offre à l'œil nu, et il ne préjuge en rien la question de la structure de la couche corticale et de l'existence réelle d'un plus grand nombre de couches,

que les ingénieuses recherches de M. Baillarger paraissent avoir démontrée.

La substance blanche a une couleur blanche, pure et éclatante.

La consistance de la substance grise et de la substance blanche est assez grande, quand la mort est récente et quand la température est médiocrement élevée. La substance blanche est plus ferme que la substance grise. La section, à l'aide d'un bistouri bien tranchant, détermine des arêtes vives qui ne s'effacent pas immédiatement et sans l'intervention d'une pression assez forte.

La surface de la membrane des ventricules est lisse, brillante; toutefois, elle offre quelquefois, surtout vers la cloison et en avant, de petites granulations très fines, largement espacées.

A la section, la substance blanche se sable quelquefois d'une petite quantité de ponctuations rouges.

L'action de l'air a de l'influence sur l'aspect des différentes parties du cerveau. Après un certain temps d'exposition à son influence, le sang contenu dans les vaisseaux rougit, et il en est de même des imbibitions sanguines cadavériques. Ce peut être une cause d'erreur relativement aux altérations caractérisées par la rougeur. A la section et au contact de l'air, la couche corticale prend assez promptement une teinte rosée qui devient graduellement plus foncée, mais qui n'atteint pas l'intensité caractéristique des altérations pathologiques de coloration, signalées dans la couche corticale.

L'action du temps et d'une température élevée, ramollit la substance cérébrale et prépare le travail de la putréfaction. C'est alors que des flocons de substance corticale suivent les membranes au moment où on les détache. J'ai plusieurs fois observé ce fait, en examinant le cerveau de cadavres exhumés long-temps après la mort.

Le dessèchement des membranes, au contact de l'air, donne lieu au même phénomène.

Les circonvolutions cérébrales sont pressées les unes contre les autres, et n'offrent que juste l'intervalle nécessaire pour loger la pie-mère. Lorsque les membranes sont enlevées, elles se touchent encore, et, après les avoir séparées, si on les abandonne à elles-mêmes, elles se rapprochent en raison de leur élasticité, et les anfractuosités s'effacent.

Les dimensions de la circonvolution horizontale du lobe antérieur ont varié de sept à dix millimètres.

L'épaisseur de la couche corticale a varié, dans les lobes antérieurs, de deux à trois millimètres, dans les diverses régions de la convexité et de la base, de deux millimètres cinq dixièmes à cinq millimètres.

FIN.

TABLE DES MATIÈRES.

Introduction. . . . . Page I
Explication des abréviations. V

Ire PARTIE. — OBSERVATIONS DE FOLIE.

LIVRE Ier. — FOLIE SIMPLE.

Section 1ere. Observations de folie dans lesquelles le trouble de l'intelligence avait disparu au moment de la mort. 1

Section 2e. Observations de folie dans lesquelles le trouble intellectuel a persisté jusqu'au moment de la mort 5

Chap. 1er. Folie aiguë. 5

§ 1er. État maniaque. 5
Résumé. 23

§ 2. État mélancolique. 23
Résumé. 43

Résumé du chapitre 1er. 45

Chap. 2. Folie chronique. 51

§ 1er. Débilité intellectuelle. 51
Résumé.. 55

§ 2. Persistance à un degré plus ou moins prononcé de l'état maniaque ou mélancolique. 57
Résumé.. 84

§ 3. Incohérence. 86
Résumé.. 112

§ 4. Stupidité. 113
Résumé. 138

Résumé du chapitre 2e. 140

LIVRE 2e. — FOLIE COMPOSÉE.

Chap. 1er. Folie paralytique. 148

§ 1er. Développement collatéral du délire et de la paralysie. 148
Résumé. 208

§ 2. Développement consécutif de la paralysie. . 211
Résumé. 240

§ 3. Développement relatif indéterminé. . . 242
Résumé. 248

Résumé du chapitre 1er. 249

Chap. 2. Folie passant à l'état paralytique. 257
Résumé. 270

Chap. 3. Folie épileptique 273
Résumé. 286

LIVRE 3me. — FOLIE COMPLIQUÉE DE MALADIES CÉRÉBRALES ACCIDENTELLES.

§ 1er. Folie compliquée de symptômes de méningite. 289

§ 2. Folie compliquée de formations pseudo-membraneuses dans la cavité arachnoïd. . 296

§ 3. Folie compliquée d'hémorrhagie cérébrale. 310

§ 4. Folie compliquée de ramollissement cérébral. 323

§ 5. Folie compliquée de maladie de la moëlle épinière.. 333

Résumé de la première partie. 344

IIe PARTIE. — OBSERVATIONS DE MALADIES ÉTRANGÈRES A LA FOLIE.

Livre 1er. Observations d'imbécillité.. 353

Résumé.. 363

Livre 2e Observations d'idiotie. 366

Résumé. 372

Livre 3e. Observations de maladies étrangères à l'aliénation mentale. 373

APPENDICE.

Observations d'état sain du cerveau. . . 375

Résumé. 385

ERRATA.

Page 45, ligne 8 du tableau, hommes, XII, *lisez* XIII.
Page 80, Cause de la mort omise, obs. 75 : congestion cérébrale.
Page 133, longueur de l'hémisphère, 133, *lisez* 183.
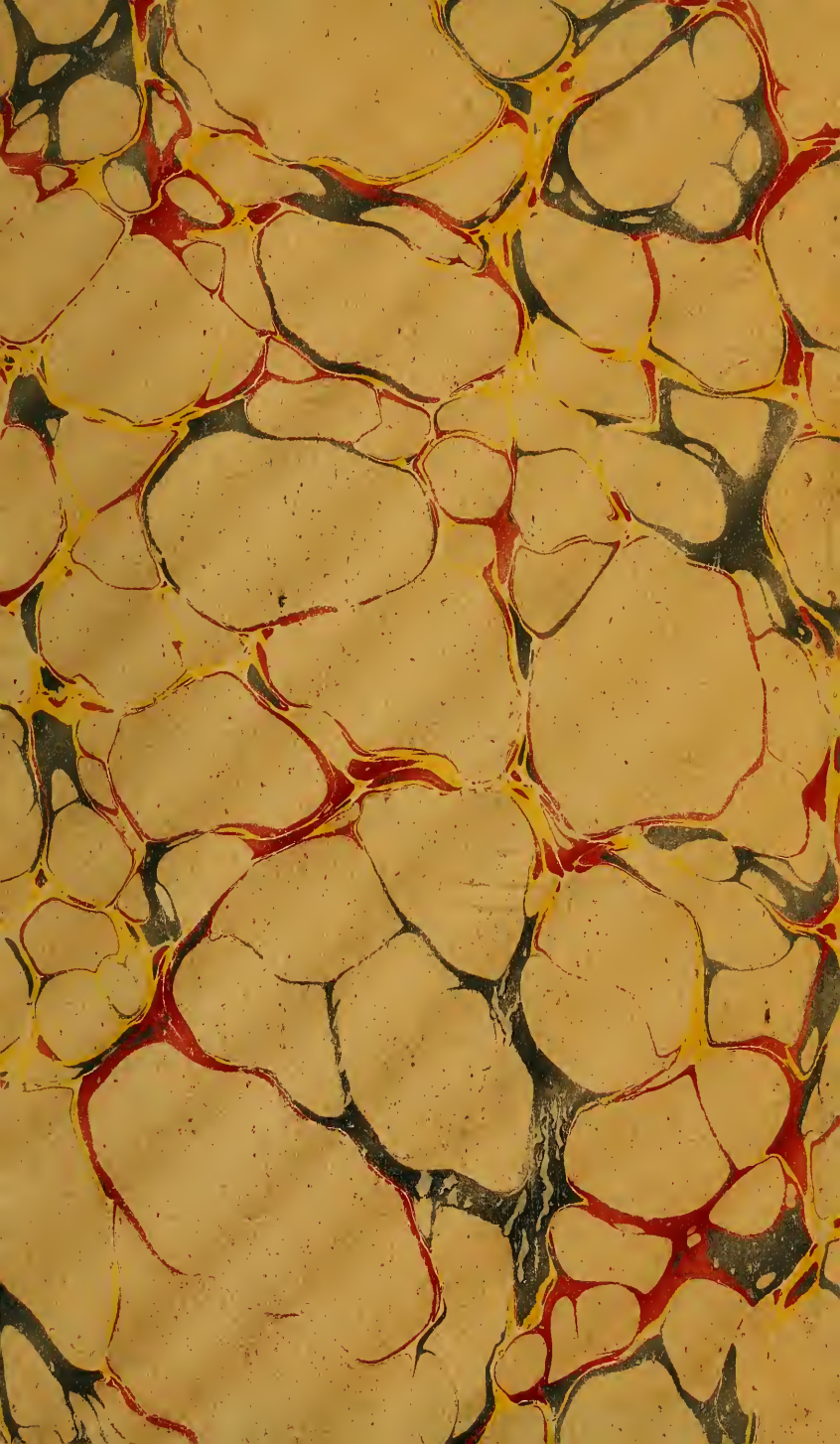
RC
465
P22